Lane Medical Library

Ueber die

Pseudomucine der cystischen Ovariengeschwülste.

Beiträge zur Lehre vom Paralbumin
und zur pathologischen Anatomie der Ovarientumoren.

Akademische Habilitationsschrift

zur Erlangung der

Venia docendi in Arte obstetricia et Gynaecologia

einer

hohen medicinischen Fakultät

der

Universität Breslau

vorgelegt

und

Mittwoch, den 23. April 1890, Mittags 12 Uhr

öffentlich vertheidigt

von

Dr. med. **Johannes Pfannenstiel,**
Assistent an der Königlichen Universitäts-Frauenklinik zu Breslau.

Leipzig.
Druck von A. Th. Engelhardt.
1890.

Seinem hochverehrten Chef

Herrn Geheimen Medicinalrath Professor Dr. FRITSCH

in Dankbarkeit und Treue gewidmet

vom

Verfasser.

Solange die Punction cystischer Unterleibsgeschwülste in der Chirurgie eine gewisse Rolle spielte, war auch das Interesse an den Forschungen über Paralbumin und Metalbumin ein reges. Man sah in dem Paralbumin, besonders seitdem Waldeyer zu der Ueberzeugung gelangt war, dass das Paralbumin dem Ovarium schon normaler Weise regelmässig zukomme, das wichtigste diagnostische Merkmal zur Unterscheidung der ovariellen Tumoren von anderen Geschwülsten des Unterleibes. Das Vorhandensein oder Fehlen des Paralbumins war ausschlaggebend für die Diagnose.

Als man jedoch die Gefahren der Punction der Ovariencysten kennen lernte und deswegen die Punction schliesslich im Princip ganz und gar verwarf, da liess auch das Interesse der Pathologen an dem Paralbumin und dem Metalbumin nach, gerade zu einer Zeit, als man die Bedeutung und Natur des Paralbumins und des Metalbumins besser verstehen lernte und als man andererseits erkannte, dass das Paralbumin durchaus nicht ein dem Ovarium physiologisch und pathologisch stets und regelmässig zukommender chemischer Körper sei, wie dies seit Waldeyer geglaubt worden war.

Obwohl nun vom Standpunkte der Praktiker die Lehre vom Paralbumin bedeutungslos erscheinen muss, so ist und bleibt sie doch von nicht geringer Wichtigkeit sowohl für die pathologisch-anatomische Diagnostik der cystischen Unterleibsgeschwülste, als auch ganz besonders für die chemischen Forschungen auf dem Gebiete der Eiweiss- und Schleimkörper. Leider aber sind die

Anschauungen der Pathologen über das Wesen, das Vorkommen und die Herkunft des Paralbumins und des Metalbumins der ovariellen Tumoren durchaus noch nicht zur Einheit und Klarheit gelangt, wie überhaupt die Kenntnisse von der chemischen Zusammensetzung des Inhaltes der verschiedenen cystischen Ovariengeschwülste noch sehr lückenhaft sind. Es herrscht noch heute fast allgemein die Ansicht, dass die glandulären proliferirenden Ovarienkystome Mucin enthalten und dass dieses ein Umwandlungsproduct aus dem „Colloidstoff" der Epithelien genannter Geschwülste ist, obwohl bereits gezeigt worden ist, dass die fadenziehende Beschaffenheit des Inhaltes der „Colloidkystome" des Ovariums nicht dem Mucin, sondern dem Metalbumin zuzuschreiben ist. Und noch immer gelten Paralbumin und Metalbumin als modificirte Eiweisskörper, obwohl Hammarsten[1] schon vor acht Jahren bewiesen hat, dass Paralbumin überhaupt kein chemisch-reiner Körper ist, und dass das Metalbumin nichts mit Eiweiss zu thun hat, sondern ein eigenartiger schleimähnlicher Stoff („Pseudomucin") ist. Nur das Olshausen'sche Werk über die Krankheiten der Ovarien[2] beschäftigt sich eingehender mit der Frage vom Paralbumin und erwähnt auch die neueren Untersuchungen von Hammarsten[3] und Ørum[4] über das Vorkommen des Pseudomucins im Ovarium und in seinen cystischen Neubildungen.

Nachdem ich mich nun selbst seit zwei Jahren eingehend mit Untersuchungen auf diesem Gebiete beschäftigt habe und zu ähnlichen Ergebnissen wie Hammarsten und Ørum gekommen bin, deren Arbeiten im allgemeinen ziemlich unbeachtet geblieben zu sein scheinen, will ich es versuchen, den Fortschritten der Chemie auf dem Gebiete der schleimigen und schleimähnlichen Körper wenigstens für die Physiologie und Pathologie des Ovarium Geltung zu verschaffen und gleichzeitig die Frage zu beantworten, welche Olshausen in der oben bereits erwähnten Monographie[2] über die Krankheiten der Ovarien (S. 90) aufwirft, ob denn die Hammarsten'schen und Ørum'schen Anschauungen über das Paralbumin des Ovarium und seiner Geschwülste richtig sind oder nicht.

Meine Untersuchungen haben sich vorzugsweise erstreckt:

1) auf das Vorkommen von Pseudomucin im gesunden Ovarium und in den Geschwülsten dieses Organs, und

2) auf die Entstehung des Pseudomucins in den Zellen.

Ehe ich jedoch zur Schilderung meiner eigenen Untersuchungen übergehe, dürfte es sich empfehlen, behufs allgemeiner Verständigung erst auf die chemischen Eigenschaften von Paralbumin und Metalbumin, bezw. Pseudomucin näher einzugehen und an der Hand dieser Erörterungen zu zeigen, wie mannigfache Irrthümer in Bezug auf die Natur dieser Substanzen die früher allgemein gültigen, jetzt als irrthümlich erwiesenen Anschauungen herbeigeführt haben, und welche Auffassung es ist, die heutzutage allgemeine Anerkennung verdient.

I. Abschnitt.

Entwicklung der Lehre vom Paralbumin bis zur heutigen Zeit.

A. Was haben wir uns unter „Paralbumin", „Metalbumin" und „Pseudomucin" vorzustellen?

Es war bekanntlich Scherer[5], welcher im Jahre 1852 in dem zähflüssigen Inhalte von Ovarialkystomen das Paralbumin und Metalbumin entdeckte und damit die Lehre vom Paralbumin begründete. Er betrachtete zunächst beide Körper als Eiweisssubstanzen, wie sich schon aus den von ihm geschaffenen Namen ergiebt. Doch erkannte er gleichzeitig, dass sich dieselben von den eigentlichen Eiweisskörpern durch ganz bestimmte Eigenschaften unterscheiden. Er hielt es nicht für unmöglich, dass das Metalbumin eine Uebergangsstufe vom Eiweiss zum Schleimstoff oder der Colloidsubstanz darstelle.

Zwölf Jahre später (1864) erschien dann die wichtige und mit Recht vielfach angeführte und vielfach gewürdigte Arbeit von E. Eichwald jun.[6], welche einen so nachhaltigen Einfluss ausübte auf die Anschauungen über die chemischen Körper innerhalb der Ovarialkystome, dass sie noch heute, nachdem die Eichwald'schen Ansichten sich zum grossen Theile als Irrthümer erwiesen haben, eine fast allgemeine Anerkennung geniesst. Eichwald gab dem Paralbumin und Metalbumin ihren Platz mit aller Bestimmtheit unter den Eiweisskörpern. Er machte mit Recht auf die Inconstanz der chemischen und physikalischen Eigenschaften der Flüssigkeiten aufmerksam, welche sich in cystischen Geschwülsten des Ovarium finden, und erklärte diese Inconstanz

durch eine ganz bestimmte und allmälig unter dem Einflusse der Körpertemperatur vor sich gehende Umwandlung des Kystominhaltes, so zwar, dass immer ein chemischer Körper durch Veränderung aus dem anderen hervorgeht. Dies treffe sowohl für die Eiweisskörper, als für die Schleimkörper zu. So theilte er die Proteïnstoffe, welche in Flüssigkeiten colloider Eierstockscysten vorkommen, in zwei getrennte Reihen ein, in Eiweiss- und Schleimkörper: „Stoffe der einen Reihe lassen sich jedesmal von denen der anderen scheiden; dagegen sind die einzelnen Glieder derselben Reihe nur dann von einander zu trennen, wenn ein oder mehrere Zwischenglieder fehlen.“ Während in den grossen Säcken multiloculärer Eierstocksgeschwülste, die älteren Datums sind, die Eiweissstoffe überwiegen, herrschen in den kleineren jüngeren Cysten die Stoffe der Mucinreihe vor. Die für uns wesentlich in Betracht kommenden Stoffe der Albuminreihe Eichwald's sind, nach dem Grade ihrer Umwandlung geordnet, folgende:

1) Albumin,
2) Paralbumin,
3) Metalbumin,
4) Albuminpepton.

Die Stoffe der Mucinreihe dagegen sind in gleicher Reihenfolge:

1) der Stoff der Colloidkugeln,
2) das Mucin,
3) der Colloidstoff,
4) das Schleimpepton.

Gewisse physikalische, wie chemische Eigenschaften charakterisiren alle diese Proteïnstoffe.

Die geschilderte Theorie Eichwald's fand, wie schon gesagt, vielen Beifall; sie hat sich jedoch nach den weiteren Untersuchungen als nicht richtig erwiesen. Schon kurze Zeit nach dem Erscheinen der Eichwald'schen Arbeit zeigte Scherer[7] (1865) in einer neuen Veröffentlichung die chemische Verwandtschaft des Metalbumins mit dem Mucin und den Colloidsubstanzen, und weiterhin machten in den Jahren 1870 und 1871 nacheinander Hoppe-Seyler[8], Plósz[9] und Obolensky[10] auf die Beziehungen des Paralbumins zum Mucin aufmerksam und wiesen nach, dass Paralbumin kein echter Eiweisskörper sei und überhaupt kein chemisch reiner Körper.

In ein neues Stadium der Untersuchung jedoch kam die Frage erst 1882 durch Hammarsten, welcher zeigte[1], dass einerseits das Paralbumin ein Gemisch sei von Eiweisskörpern, meist Serumalbumin, seltener Serumglobulin, und einer in Wasser zu einem zähen Schleim sich lösenden Substanz, dem Scherer'schen Metalbumin, und dass andererseits dieses Metalbumin so viel Verwandtschaft mit dem Mucin und so wenig mit dem Eiweiss besitze, dass es — um die Entstehung unrichtiger Vorstellungen zu vermeiden — besser als „Pseudomucin" zu bezeichnen sei. Gleichzeitig aber betonte Hammarsten den Unterschied und die Unterscheidungsmerkmale des Pseudomucins gegenüber dem echten Mucin.

Diese Ansicht Hammarsten's hat sich nun bei weiteren Nachforschungen als durchaus richtig erwiesen. Dasjenige, was dem Mucin und den mucinähnlichen Substanzen, also einschliesslich des Metalbumins oder des Pseudomucins gemeinsam und zugleich ein Hauptcharacteristicum dieser Körper ist, das ist der Umstand, dass diese Körper bei geeigneter Behandlung ein Kohlehydrat abspalten, wie dies besonders in neuerer Zeit durch die Untersuchungen von Landwehr[11 und 12] und Hammarsten[13] sichergestellt ist. Hammarsten bezeichnete in seinen „Studien über Mucin und mucinähnliche Substanzen"[13] das Mucin aus der Eiweissdrüse der Weinbergsschnecke als ein „Glycoproteïd", weil es durch Spaltung in Eiweiss und Zucker zu zerlegen ist. Ich möchte diesen Ausdruck, welcher den Vorzug hat, kurz zu sein und dabei sehr bezeichnend, auch auf die übrigen Körper ausdehnen, welche durch Spaltung Eiweiss und „Zucker" liefern, und werde mich im Laufe meiner Arbeit des Ausdruckes „Glycoproteïd" stets bedienen, wo es sich um solche in Eiweiss und „Zucker", richtiger reducirende Substanz, spaltbare Körper handelt, also für uns zunächst um Mucin und Pseudomucin.

Das aus den Glycoproteïden abspaltbare Kohlehydrat ist nun von beiden oben genannten Forschern auch rein dargestellt worden und von Landwehr[12, 14, 15] im Gegensatze zum Glycogen, der „thierischen Stärke", als „thierisches Gummi" bezeichnet worden, weil es sich in vieler Hinsicht wie Gummi verhält.

Diesen Fortschritt der modernen Chemie müssen wir zunächst festhalten. Wir müssen die Lehre von Eichwald, nach welcher Paralbumin und Metalbumin als Uebergangsstufen des Eiweisses zum Albuminpepton aufzufassen sind, fallen lassen. Der Begriff „Paralbumin" darf nur noch eine historische Bedeutung haben,

da sich das Paralbumin als ein Gemenge von Metalbumin mit wechselnden Quantitäten von Eiweisskörpern herausgestellt hat und somit kein chemisches Individuum ist. Und das Metalbumin ist fortan nicht mehr zu den Eiweisskörpern zu rechnen, sondern vielmehr zu den Glycoproteïden. Der von Hammarsten vorgeschlagene Name „Pseudomucin" statt Metalbumin ist bei der grossen chemischen Verwandtschaft mit Mucin so lange zum Gebrauche zu empfehlen, bis das Pseudomucin genügend erforscht sein wird, um ihm einen eigenen Namen geben zu können. Hält doch Hammarsten[1] es sogar nicht für ausgeschlossen, dass auch das Pseudomucin wieder eine Verunreinigung einer mucinähnlichen Substanz, vielleicht des sogen. „Colloids" der früheren Autoren, mit ein wenig Eiweiss ist, wenn es ihm auch nicht gelang, das Eiweiss nachzuweisen. Ob dann dasjenige, was wir jetzt als Pseudomucin bezeichnen müssen, in allen Fällen sich auch als ein und derselbe Körper erweisen wird, ist fraglich. Sicher sind diese Untersuchungen noch nicht zum Abschlusse gelangt.

B. Welche Eigenschaften charakterisiren das Pseudomucin und wie ist das Pseudomucin innerhalb fraglicher Flüssigkeiten chemisch nachzuweisen?

Das „rein dargestellte Pseudomucin" ist nach Hammarsten[1] eine leicht zersetzliche Substanz und hat eine grosse Anzahl äusserst charakteristischer Eigenschaften, von deren Constanz man sich leicht überzeugen kann. Es löst sich in Wasser zu einer zähen, „schleimigen", schwer filtrirbaren Flüssigkeit. Aus derselben wird es durch Alkohol ähnlich dem Mucin in langfaserigen Gerinnseln niedergeschlagen, die denen des Faserstoffes geschlagenen Blutes ähnlich sehen. Der Niederschlag ist, auch wochenlang unter Alkohol aufbewahrt, in Wasser wieder löslich. Weder Kochen, noch Zusatz von eiweissfällenden Reagentien, mit Ausnahme von Millon's Reagens und Bleiessig, vermögen einen wirklichen Niederschlag in dem gelösten Pseudomucin zu erzeugen. Das Kochen, auch nach vorsichtigem Zusatze von Essigsäure, bewirkt nur eine gleichmässige Opalescenz, während die Eiweissreagentien im grossen und ganzen die Flüssigkeit dickflüssig und gallertähnlich machen.

Essigsäure verändert die Pseudomucinlösung gar nicht.

Endlich spaltet sich beim Kochen mit verdünnten

Mineralsäuren eine reducirende Substanz ab, welche in alkalischer Lösung Kupfersulfat stark reducirt.

Bei der chemischen Analyse fällt der niedrige Gehalt an Wasserstoff und Stickstoff auf, sowie das Vorhandensein von Schwefel.

Wie ersichtlich, theilt also das Pseudomucin eine grosse Anzahl von Reactionen mit dem Mucin, so besonders die zähflüssige Consistenz, den niedrigen Stickstoffgehalt und die Eigenschaft, bei dem Kochen mit Säuren eine reducirende Substanz abzuspalten.

Doch unterscheidet sich das Pseudomucin von dem Mucin wesentlich durch sein Verhalten gegen Essigsäure: während Mucin gefällt wird, wird Pseudomucin durch Essigsäure nicht verändert.

Dies sind die chemischen Eigenschaften des Pseudomucins, und auf ihnen beruht die Möglichkeit, Pseudomucin innerhalb von Organen oder Organflüssigkeiten nachzuweisen. Aus der grossen Zahl der angeführten Eigenschaften des Pseudomucins sollte man nun schliessen, dass dieser Nachweis sehr leicht ist. Das ist aber keineswegs der Fall. Nur mehr oder weniger reine Pseudomucinlösungen sind als solche leicht zu erkennen. Schon die zähflüssige fadenziehende Consistenz, sowie der Umstand, dass Alkohol einen fadigen Niederschlag erzeugt, während Essigsäure die Lösung nicht verändert, deutet auf Pseudomucin hin. Allein mit so reinen Pseudomucinlösungen haben wir es nicht immer zu thun. Viel öfter kommen Flüssigkeiten zur Untersuchung, welche neben Pseudomucin mehr oder weniger viel Eiweiss enthalten, d. h. also Flüssigkeiten, die im Sinne der älteren Autoren als „Paralbuminlösungen“ zu bezeichnen sind. Sobald aber „Paralbuminlösungen“ vorliegen, sobald also der Pseudomucingehalt zurücktritt im Vergleich zu den Eiweissbeimengungen, wird der Nachweis des Pseudomucins schwierig. Schon die zähflüssige Consistenz fällt hier fort. Auch ist der Alkoholniederschlag nicht mehr fadig. Und die grösste Mehrzahl der zum Nachweis des „Paralbumins“ angegebenen Reactionen ist, wie sich auch schon durch die Untersuchungen von Westphalen[16], Huppert[17], Hammarsten[1], Gönner[18], Ørum[4] u. A. ergeben hat, aufzufassen als mehr oder weniger durch die Anwesenheit des Pseudomucins modificirte Eiweissproben.

Gerade auf die Beimischung der Eiweisskörper zu pseudomucinhaltigen Flüssigkeiten ist achtzugeben bei der Beurtheilung der Frage, ob eine „Paralbuminprobe“ zuverlässig ist oder nicht. Und von diesem Gesichtspunkte vorzugsweise sind die

früher allgemein üblichen Reactionen auf Paralbumin kritisch zu beleuchten.

Durch Kochen, sei es mit oder ohne Zusatz von Essigsäure, sowie durch die allgemeinen Eiweissreagentien werden bekanntlich alle Eiweisskörper, sowohl die Albumine als die Globuline gefällt. Und durch Kohlensäure, durch verdünnte Essigsäure, sowie durch schwefelsaure Magnesia, welche alle gleichfalls als Reagentien auf Paralbumin angewendet wurden, wird wenigstens ein Theil der Eiweisskörper, die Globuline, gefällt.

Es ist also begreiflich, dass es bei reichlichem Eiweissgehalte einer „Paralbuminlösung" schwierig, ja unmöglich wird, neben der Fällung der Eiweisskörper noch die Einwirkung der Eiweissreagentien auf das vorhandene Pseudomucin zu beobachten. Da jedoch seiner Zeit auf Grund solcher Proben Schlüsse weitgehendster Art über das Vorkommen von Paralbumin gemacht worden sind, so ist es nothwendig, auf eine kurze Kritik der einzelnen Methoden näher einzugehen.

Ueber die Kochprobe sagt Hammarsten[1] Folgendes: „Das Pseudomucin gerinnt nicht beim Kochen, während das Albumin dabei ausgefällt wird. Bei Gegenwart von Paralbumin erhält man deshalb stets, wie schon von Scherer beobachtet wurde, opalisirende oder weissliche Filtrate, während bei Abwesenheit von diesen Stoffen ein wasserhelles Filtrat erhalten werden kann. Mit Recht hat deshalb auch Huppert die Aufmerksamkeit auf die Bedeutung dieser Probe gelenkt. Da indessen der weniger Geübte auch in gewöhnlichen, eiweissreichen Flüssigkeiten beim Erhitzen zum Sieden ein opalisirendes Filtrat erhalten kann, bleibt die Kochprobe allein nie ausreichend, sondern es muss auch, wie Huppert betont, das Filtrat weiter untersucht werden."

Auch Salkowski[19] bespricht die Unsicherheit der einfachen Kochprobe. Er hat nachgewiesen, dass auch bei einfachen serösen Flüssigkeiten ohne Paralbumin die Lösung trübe bleiben kann über dem beim Kochen entstandenen Niederschlage, und er schlug deshalb vor, mit stark verdünnter Schwefelsäure zu kochen, um jede Möglichkeit der Alkalescenz auszuschliessen. Ob dadurch der Nachweis des „Paralbumins" erleichtert wird und zu sicheren Resultaten führt, vermag ich nicht zu sagen, da ich mich dieser Methode niemals bedient habe.

Was ferner die allgemeinen Eiweissreagentien anlangt, so wissen wir also, dass dieselben Eiweiss fällen, Pseudomucin dagegen nur

dickflüssig, gallertig machen. Man wollte deshalb die Form des Niederschlages, die Schnelligkeit der Ausfällung und die Art der Suspension zur Beurtheilung der Frage heranziehen, ob neben Eiweiss auch Pseudomucin enthalten ist. Jedoch wurde die Untersuchung dadurch so erschwert und so unsicher, dass einwurfsfreie Schlüsse unmöglich waren.

Die Fällung mit Kohlensäure oder mit ganz verdünnter Essigsäure wurde von Hoppe-Seyler[8] als charakteristisch für Paralbuminlösungen angegeben und ist seiner Zeit vielfach zum Nachweise des Paralbumins benutzt worden, so besonders von Waldeyer bei der Untersuchung des Liquor folliculi ovarii[20] und des Inhaltes cystischer Ovariengeschwülste[21]. Diese Proben haben sich, wie bereits oben angedeutet, später herausgestellt als Reactionen auf Serumglobulin (Paraglobulin). Nun kann Serumglobulin allerdings als Bestandtheil des „Paralbumins" vorkommen, jedoch ist dies, wie Hammarsten[1] zeigte, keineswegs constant der Fall. Und andererseits kann doch Serumglobulin ebenso gut in anderen Körperflüssigkeiten normaler, wie pathologischer Art enthalten sein, die mit Paralbumin nichts zu thun haben. Diese Proben sind also als ganz irrthümlich zu bezeichnen, ebenso die aus solchen Untersuchungen gefolgerten Schlüsse.

Aehnlich verhält es sich mit der schwefelsauren Magnesia. Das, was von Méhu[22] über das Verhalten des Paralbumins und des Metalbumins gegenüber krystallisirter schwefelsaurer Magnesia angegeben hat, und was sich noch dazu nach den Untersuchungen von Hammarsten als unrichtig ergeben hat, beruht lediglich auf der Fällbarkeit des Serumglobulins durch Magnesiumsulfat.

Also alle diese Reactionen müssen als Paralbuminproben fallen gelassen werden. Nicht viel anders steht es mit derjenigen Reaction, welche auf der Wiederlöslichkeit des durch Alkohol in der zu untersuchenden Flüssigkeit erzeugten Niederschlages beruht. Diese Reaction erschien lange Zeit als die wichtigste und erfreute sich der allgemeinsten Anerkennung. So sicher es ist, dass „Paralbumin" seine Löslichkeit unter Alkohol lange bewahrt, und desto mehr, je mehr Pseudomucin es enthält, so unsicher ist doch diese Probe als Reaction auf Paralbumin, wenn man bedenkt, dass auch der in Eiweisslösungen durch Alkohol erzeugte Niederschlag zum Theile in Wasser wieder löslich ist. Auf die Bedeutung dieser Thatsache haben schon Westphalen[16] und Huppert[17] hingewiesen. Und Hammarsten[1] constatirte ferner, dass Eiweiss um

so löslicher bleibt, je mehr Alkohol zu seiner Fällung verwendet worden. Er fand sogar die Fällung einer Lösung von — allerdings reinem — Serumalbumin mittels 10 Volum. Alkohol noch nach acht Tagen vollkommen löslich, und selbst das globulinreichere Pferdeblutserum war nach 14 bis 30 Tagen noch zu drei Vierteln löslich.

Also auch die Wiederlöslichkeit des Alkoholniederschlages ist ebenso unzuverlässig zum Nachweise des Pseudomucins innerhalb von Flüssigkeiten, wie die vorher erwähnten Reactionen.

Nach dem, was wir oben über die Natur und das Verhalten des Pseudomucins erfahren haben, bleibt nunmehr nur noch eine Probe übrig, das ist diejenige, welche auf der wesentlichsten Eigenschaft des Pseudomucins als eines Glycoproteïds beruht, d. h. der Eigenschaft, nach dem Kochen mit Säuren „Zucker" abzuspalten. Auf diese Eigenschaft des Metalbumins haben bereits Scherer[5] und Hoppe-Seyler[8] aufmerksam gemacht. Trotzdem wurde sie zum Nachweise des „Paralbumins" nicht verwendet, bis Hammarsten[1] von neuem auf dieselbe aufmerksam machte. Diese Probe ist nun insofern als absolut zuverlässig anzusehen, als sie durch die Anwesenheit von Eiweisskörpern nicht beeinträchtigt wird. Freilich muss diese Reaction auch derart angestellt werden, dass eine Täuschung unmöglich ist. Bekanntlich giebt es eine grosse Anzahl von Körpern, welche bei Anstellung der Trommer'schen Probe, sei es ursprünglich oder nach Vornahme eines derartigen chemischen Eingriffes, wie es das Kochen mit Säuren ist, reducirende Eigenschaften zeigen. Es könnte also für uns in Betracht kommen ausser dem Pseudomucin eine ursprünglich in der zu untersuchenden Flüssigkeit vorhandene „reducirende Substanz" oder ein genuines Kohlehydrat der Formel $C_6H_{10}O_5$ oder ein anderes Glycoproteïd. In Bezug auf die Glycoproteïde ist zu bemerken, dass nur die Mucine und das Pseudomucin von Hammarsten näher erforscht sind, und dass es daher bei Anstellung der Pseudomucinreaction nur darauf ankommt, Mucin auszuschliessen, was bekanntlich durch das Verhalten gegen Essigsäure leicht zu ermöglichen ist.

Handelt es sich also um die Untersuchung einer eiweisshaltigen Flüssigkeit auf Pseudomucin, so hätte man nach Hammarsten[1] in folgender Weise zu verfahren:

Die Flüssigkeit wird unter vorsichtigem Essigsäurezusatze zum Sieden erhitzt und filtrirt. Das Filtrat wird im Wasserbade con-

centrirt, wenn nöthig filtrirt und mit überschüssigem Alkohole gefällt. Die in der ursprünglichen Flüssigkeit etwa vorhandenen kleinen Mengen von reducirender Substanz würden dabei im Alkohole gelöst bleiben und können darin durch die Trommer'sche Probe nachgewiesen werden.

Der Alkoholniederschlag nun kann enthalten das Pseudomucin oder andere Glycoproteïde, wobei für uns vorläufig nur Mucin in Betracht kommt.

Daneben ist aber auch, wie oben bereits bemerkt, an die Möglichkeit eines genuinen Kohlehydrats der Formel $C_6H_{10}O_5$ zu denken. Der Niederschlag ist also folgendermaassen weiter zu behandeln: Nach Auswaschung mit Alkohol wird derselbe abgepresst und in Wasser eingetragen. Dabei lösen sich die genuinen Kohlehydrate und die Glycoproteïde auf.

Die Kohlehydrate werden untersucht, indem man einen Theil der Flüssigkeit mehrere Stunden mit Speichel digerirt und dann ebenfalls mit Trommer's Probe auf Zucker prüft.

Auf Mucin wird untersucht durch Zusatz von Essigsäure im Ueberschusse. Entsteht ein Niederschlag, so ist Mucin vorhanden. In diesem Falle muss der Niederschlag abfiltrirt werden, ehe man mit Säure kocht. Entsteht kein Niederschlag, so kann direct mit Säure gekocht werden.

Nun kann nur noch Pseudomucin in der Lösung zu finden sein. Denn andere Körper kommen nach unseren bisherigen Kenntnissen hier nicht in Betracht. Und dieses Pseudomucin ist nunmehr nachzuweisen durch Kochen mit Säuren und nachfolgende Reductionsprobe. Es wird also zu der Lösung nach Hammarsten so viel Salzsäure zugesetzt, dass die Probe etwa 5 Proc. derselben enthält. Diese Probe wird nun in einem Probirröhrchen oder in einem offenen Becherglase im Wasserbade erwärmt, bis die mittlerweile etwas concentrirter gewordene Flüssigkeit braun oder bei Gegenwart von kleineren Mengen braungelb geworden ist. Nach dem Erkalten neutralisirt man mit ziemlich concentrirter Lauge (damit die Verdünnung nicht zu stark werde) und macht nun wiederum die Trommer'sche Probe. „Bei Gegenwart von Paralbumin oder Pseudomucin in der ursprünglichen Flüssigkeit erhält man unter diesen Verhältnissen stets eine unzweifelhafte, mehr weniger reichliche Ausscheidung von Kupferoxydul."

Diese Probe auf Pseudomucin ist, wie ich durch eigene Untersuchungen bestätigen kann, ausserordentlich zuverlässig und exact.

Sie lässt auch bei relativ kleinen Mengen von Pseudomucin innerhalb einer Flüssigkeit nicht im Stiche und wird, wie gesagt, durch die Anwesenheit von Eiweiss nicht beeinflusst.

C. Wo findet sich das Pseudomucin im Körper?

Lange Zeit hindurch dominirte die Anschauung, dass Paralbumin und Metalbumin ausschliesslich im Ovarium und in dessen cystischen Geschwülsten vorkommen. Und diesem Umstande ist es zuzuschreiben, dass hervorragende Kliniker unter dem Vorantritt Spiegelberg's[23] die diagnostische Wichtigkeit des Nachweises von Paralbumin so hoch anschlugen, obwohl bereits bald nach der Entdeckung der genannten chemischen Körper durch Scherer das Paralbumin auch in anderen Organen, bez. in Geschwülsten, die von solchen Organen ausgegangen waren, sowie in allerhand Secreten, Excreten und Transsudaten, welche alle mit dem Ovarium nichts zu thun hatten, von verschiedenen Forschern gesucht und, wie man sicher glaubte, auch gefunden worden war, so von Boedeker[24] in einer als Foetus in foetu aufzufassenden cystischen Kreuzbeingeschwulst, von Eichwald[6] und Biermer[25] im Sputum bei Bronchialkatarrh, von Liebermann[26] „in einer der seitlichen Halsgegend aufsitzenden Cyste (wahrscheinlich Strumacyste)", von Hilger[27] und Gusserow[28] in ascitischer Flüssigkeit, endlich sogar im Urin von Eichwald[6], Leube[29], Masing[30] u. A.*)

Aber so weit ging das Vertrauen auf die allgemein verbreitete Ansicht von der ovariellen Natur des Paralbumins, dass Esmarch im Jahre 1870 in einem Falle die klinisch richtig gestellte Diagnose einer cystischen Nierengeschwulst fallen liess zu Gunsten der Annahme einer Ovariencyste, weil Schetelig[32] in der Punctionsflüssigkeit Paralbumin nachgewiesen hatte, und zwar auf die alte, wie oben dargethan, als unzulänglich erkannte Methode (Nachweis durch Essigsäure und Kohlensäure und durch die Wiederauflöslichkeit des Alkoholniederschlages).

Wenn nun auch keineswegs alle die früheren Angaben über das Vorkommen von Paralbumin im thierischen Körper als werth-

*) Die von Olshausen[2] und Anderen gemachte Angabe, dass Obolensky[31] Paralbumin im wässrigen Auszuge des Nabelstranges gefunden habe, ist als irrthümlich zu bezeichnen, da aus der Originalarbeit nur zu ersehen ist, dass der Verfasser den von ihm gefundenen Stoff für einen Mucinstoff hält.

los zu bezeichnen sind, so geht doch aus dem, was oben über den Nachweis des „Paralbumins“ gesagt ist, so viel hervor, dass die Richtigkeit der früheren Beobachtungen — eben wegen der Unvollkommenheit der damaligen Untersuchungsmethoden — mindestens anzuzweifeln ist, sowohl was das Vorkommen von Paralbumin ausserhalb des Ovarium anlangt, als auch die Befunde am normalen oder pathologisch veränderten Eierstocke selbst. Will man sich daher Klarheit darüber verschaffen, wo überall im Körper Paralbumin vorkommt oder vorkommen kann, so muss man von neuem mit den Forschungen anfangen, und man darf von allen den Untersuchungen, die auf diesem Gebiete bereits gemacht sind, nur diejenigen berücksichtigen, welche den Anforderungen der modernen Chemie, wie sie durch Hammarsten vorgezeichnet sind, entsprechen.

Dieser Abschnitt beginnt erst mit dem Jahre 1882.*) Ausser Hammarsten selbst haben meines Wissens nur Gönner[18] und Ørum[4] einwurfsfreie Untersuchungen über Pseudomucin angestellt. Letztere beide stellen fest, dass Paralbumin durchaus nicht regelmässig in Ovarienkystomen sich findet. Gönner giebt leider nicht die Beziehungen an zwischen dem Pseudomucingehalte der Flüssigkeit und der anatomischen Beschaffenheit der zu Grunde liegenden Geschwulst, Ørum dagegen stellt fest, dass sich überall nur da Pseudomucin findet, wo „colloid degenerirte Epithelien“ nachgewiesen werden können.

Es fragt sich, wie die Ørum'sche Beobachtung in Einklang zu bringen ist mit der Angabe von Waldeyer, welche noch heute allgemeine Geltung geniesst, dass nämlich schon im normalen Ovarium, in welchem doch von einer colloiden Degeneration nicht die Rede sein kann, Paralbumin regelmässig vorkommt.

*) Die einzige Beobachtung aus früherer Zeit, der vielleicht ein grösserer Werth beigelegt zu werden verdient, ist die oben citirte von Liebermann[26]. Doch ist auch diese nicht einwurfsfrei, und es kann ihr schon deshalb kein grösserer Werth beigelegt werden, weil aus dem Bericht nichts darüber zu ersehen ist, welchen Ursprunges die Cyste war, in der das Paralbumin gefunden wurde. Sie wird nur als „wahrscheinlich Strumacyste“ bezeichnet.

II. Abschnitt.

Eigene Untersuchungen.

Methoden der Untersuchung.

1) Stickstoffbestimmungen.

Wir haben oben gesehen, dass das Pseudomucin zu den Glycoproteïden zu rechnen ist, und dass diese Glycoproteïde sich durch ihren verhältnissmässig niedrigen Stickstoffgehalt im Gegensatze zu den Eiweisskörpern auszeichnen. Das Pseudomucin enthält nach Hammarsten[1] 10,26 bis 10,30 Proc. N, das Mucin der Submaxillarisdrüse[34] nach demselben Autor 12,52 Proc. N und das Sehnenmucin nach Loebisch[33] 11,75 Proc. N. Die Eiweisskörper dagegen haben einen weit höheren Stickstoffgehalt, nach Hoppe-Seyler[34] ganz im allgemeinen zwischen 15 und 18 Proc., und die für uns ganz besonders in Betracht kommenden Körper, die Albumine und Globuline, um 16 Proc. herum. Nach Hoppe-Seyler enthält das Serumalbumin aus Pleuraexsudat 15,88 Proc. N, das Serumalbumin aus Pferdeblutserum 16,04 Proc. N, das Serumglobulin 15,85 Proc. und ferner das Fibrin 16,91 Proc. N.

Wenn wir also eine Flüssigkeit haben, deren Gesammtstickstoffgehalt wir über 15 Proc. finden, so können wir daraus schliessen, dass die in der Flüssigkeit enthaltenen stickstoffhaltigen Körper Eiweisskörper sind; haben wir dagegen eine Flüssigkeit, deren Gesammtstickstoffgehalt unter 15 Proc. beträgt, so werden wir andererseits zu dem Schlusse berechtigt sein, dass hier ein Körper vorliegt, der weniger Stickstoff enthält, als Eiweiss. Als solche stickstoffärmeren Körper haben wir die Glycoproteïde kennen gelernt, von denen für uns nur die Mucine und das Pseudomucin von Hammarsten in Betracht kommen. Von diesen enthält am wenigsten Stickstoff das Pseudomucin. Wir können daher erwarten, dass die mehr oder weniger reinen Pseudomucinlösungen auch einen Stickstoffgehalt aufweisen, ähnlich demjenigen, welchen das von Hammarsten rein dargestellte Pseudomucin aufweist, nämlich etwa 10,3 Proc.

Da wir nun oben gesehen haben, dass die auf Pseudomucin zu untersuchenden Flüssigkeiten meist eiweisshaltige sind, so werden wir selten die ganz niedrigen Stickstoffwerthe erwarten dürfen, sondern nur mehr oder weniger herabgesetzte Werthe.

Und zwar werden die Werthe um so mehr herabgesetzt sein, je mehr Pseudomucin in der Flüssigkeit enthalten ist. So also dürften — vorausgesetzt, dass der stickstoffarme Körper auch ausschliesslich oder doch vorzugsweise Pseudomucin ist, was durch die qualitative Analyse zu bestimmen ist — die bei der Stickstoffbestimmung zu gewinnenden Werthe zugleich einen Rückschluss gestatten auf die Menge des etwa in der Flüssigkeit enthaltenen Pseudomucins oder eines sonstigen Glycoproteïds.

Wir haben also in der Stickstoffbestimmung eine mehr oder weniger genaue Methode, um uns über den Gehalt einer Flüssigkeit an Glycoproteïd eine Anschauung zu bilden.

Ausgeführt wurden die Stickstoffbestimmungen im allgemeinen nach der von Kjeldahl[35] vorgeschlagenen Methode mit Benutzung der Modification, deren sich Petri und Lehmann[36] zur Bestimmung des Gesammtstickstoffes im Harne bedient haben. Ich verfuhr also in folgender Weise:

Von der fraglichen Flüssigkeit wurde entweder die gesammte Menge oder bei grosser Quantität ein entsprechender Theil derselben mit der doppelten Menge 97 proc. Alkohols unter öfterem Umrühren durch zweitägige Einwirkung gefällt, dann wurde der Alkohol abfiltrirt und der Filterrückstand mit Fliesspapier ausgepresst und nochmals mit 97 proc. Alkohol auf dem Filter reichlich übergossen. Durch weiteres Uebergiessen mit Aether wurde der Alkohol verdrängt, wobei gleichzeitig ein Theil der Fette ausgezogen wurde. Der Aether wurde abgepresst und der Niederschlag durch Ausbreiten auf dem Filtrirpapiere getrocknet. Ein Theil der lufttrockenen Masse wurde zu feinem Pulver zerrieben und im Szombathi-Soxhlet'schen Apparate völlig von Fett und eventuell vorhandenem Cholestearin befreit.

Die so präparirte Substanz konnte nunmehr nur noch enthalten: Eiweiss und die im Alkohol unlöslich gebliebenen Salze, sowie etwa vorhandenes Glycoproteïd (Pseudomucin oder Mucin) und unter Umständen ungebundenes genuines Kohlehydrat. Von dieser Gesammtmasse wurde sodann eine gewisse Menge im Trockenschrank bis zur Gewichtsconstanz getrocknet. Nunmehr wurden etwa 0,07 g davon in einem Kölbchen von Hartglas abgewogen und mit einem Gemisch von 10 ccm reiner concentrirter und 10 ccm rauchender Schwefelsäure übergossen und bis zur völligen Entfärbung der Lösung gekocht (mehrere Stunden), dann wurde die Flüssigkeit durch fein pulverisirtes übermangansaures Kali völlig oxydirt

und unter sorgfältigem Nachspülen in einen Erlenmeyer'schen Kolben übergeführt. Zur Sicherheit wurden etwa gebildete saure Dämpfe über der eingegossenen Flüssigkeit am Wasserapparate abgesogen. Darauf wurden 100 ccm concentrirter Natronlauge hinzugefügt und sofort mit der Destillation im Wasserdampfstrome begonnen. Das Destillat wurde in einer Vorlage aufgefangen, welche mit 25 ccm $^1/_{10}$-Normalschwefelsäure gefüllt war. Diese wurde mit einigen Tropfen Rosolsäure versetzt und mit 25 ccm $^1/_{10}$-Normalnatronlauge titrirt. Aus dem Verluste an Normalschwefelsäure war nunmehr der Procentgehalt des Stickstoffes der untersuchten Substanzmenge zu berechnen.

Stets wurden, soweit das vorhandene Material dazu ausreichte, zur Sicherstellung der Beobachtungen zwei Parallelversuche vorgenommen und in diesem Falle nur dann aus den gefundenen Werthen das arithmetische Mittel genommen, wenn diese Werthe nur geringe Differenzen aufwiesen. Anderenfalls wurden neue Controllversuche angestellt.

Da in der untersuchten Substanz noch Salze enthalten waren, so wurde, um den Stickstoffgehalt der salz- oder aschefreien Substanz aus der bisher gefundenen Zahl zu berechnen, der Aschegehalt besonders bestimmt, und zwar auf folgende Art: Von dem bis zur Gewichtsconstanz getrockneten Pulver wurde eine gewisse Menge (etwa 0,3—0,7 g) in einem Platintiegel abgewogen. Die organische Substanz wurde dann verkohlt, die verkohlte Masse im Tiegel behufs Trennung der in Wasser löslichen Salze mit destillirtem Wasser unter leichtem Erwärmen übergossen und das Wasser durch ein kleines Filter von schwedischem Papiere in ein Bechergläschen filtrirt, das Ausziehen mittels Wasser mit nachfolgendem Filtriren drei bis vier Mal wiederholt, das feuchte Filter in den Platintiegel gethan und der gesammte Tiegel nach genügendem Aufenthalt im Trockenschrank ausgeglüht, bis alle organische Materie verschwunden. Das Wasser des Becherglases, welches die in Wasser löslichen Salze in sich aufgenommen, wurde nun in dem erkalteten Platintiegel, der seinerseits nach dem völligen Verbrennen der organischen Substanz nur noch die in Wasser unlöslichen Salze enthielt, unter mehrmaligem Nachspülen des Becherglases hineingegossen und der Platintiegel auf ein Wasserbad gethan, bis das Wasser völlig verdunstet war. Nachdem nun noch einmal vorübergehend bei aufgelegtem Deckel erhitzt worden, wurde der Tiegel gewogen. Die Gewichtszunahme gegenüber dem

Eigengewicht des Tiegels ergab den Aschegehalt der Substanz und wurde für die ganze Masse procentualisch ausgerechnet. Auf Grund dieser Aschenwerthe konnte nunmehr der Stickstoffgehalt der aschefreien Substanz durch Berechnung festgestellt werden.

2) Qualitativ-chemische Untersuchungen.

Die qualitativ-chemischen Untersuchungen erstreckten sich vorzugsweise auf Eiweisskörper und Glycoproteïde. Diese Untersuchungen dienten einerseits dazu, die Ergebnisse der Stickstoffbestimmungen nachzuprüfen, und andererseits dazu, die Art des bei der Stickstoffbestimmung etwa festgestellten Glycoproteïds zu bestimmen. Im allgemeinen bediente ich mich der Methode von Hammarsten, welche oben geschildert wurde, jedoch mit einigen Abweichungen.

In einzelnen Fällen lag mir nur daran, zu erfahren, ob die ursprüngliche Flüssigkeit oder der durch Alkohol in derselben erzeugte Niederschlag nach dem Kochen mit Säuren überhaupt eine reducirende Substanz giebt oder nicht. War das nicht der Fall, so war selbstverständlich auch das Vorhandensein von Pseudomucin ausgeschlossen. Denn Eiweisskörper reduciren nach Kochen mit Salzsäure niemals, wie ich mich durch mehrfache Versuche überzeugt habe. Es erscheint dies an sich zwar selbstverständlich, konnte aber doch nicht von vornherein als unbedingt nothwendig angenommen werden, wenn man bedenkt, ein wie schwerer Eingriff auf organische Körper das Kochen mit Säuren ist. Diese einfache Methode, die ursprüngliche Flüssigkeit oder deren Alkoholniederschlag direct mit Säuren zu kochen, erschien mir besonders in den Fällen angezeigt, in welchen die auf Pseudomucin zu untersuchende Substanz nur sehr spärlich war und in welchen aus der Stickstoffbestimmung bereits der Schluss gezogen werden konnte, dass das Vorhandensein eines Glycoproteïds ausgeschlossen oder doch unwahrscheinlich war. Denn für geringe Mengen ist das oben beschriebene Verfahren von Hammarsten, auf Pseudomucin zu untersuchen, zu umständlich. Es würde sich durch die verschiedenen Behandlungsweisen das Material so verringern, dass die Sicherheit der Probe darunter litte. So ist z. B. der Inhalt der normalen Graaf'schen Follikel des menschlichen Eierstockes nur immer nach Tropfen bemessen, um so mehr, als man frische menschliche Ovarien doch nur selten gleichzeitig in mehreren Exemplaren zusammenbekommt, um durch Zusammengiessen des Inhaltes aller Follikel eine etwas grössere Flüssigkeitsmenge zu-

sammenzubringen. Für diese Fälle also konnte ich mich, wie wir später sehen werden, damit begnügen, die ursprüngliche Flüssigkeit oder deren Alkoholniederschlag unmittelbar mit Salzsäure zu kochen und auf reducirende Substanz zu untersuchen.

Im übrigen aber bediente ich mich der von Hammarsten vorgeschlagenen Methode der Untersuchung auf Pseudomucin. Nur sah ich mich veranlasst, auf die vorangehende Ausfällung der Eiweisskörper zu verzichten, und zwar deshalb, weil diese Ausfällung doch nicht eine vollständige ist und darum im Verlaufe der Untersuchung, d. h. kurz vor Anstellung der Trommer'schen Probe noch einmal vorgenommen werden muss, wenn man die so störende Biuret-Reaction vermeiden will. Es schien mir daher für meine Untersuchungen zweckmässiger, die Entfernung der Eiweisskörper, soweit sie nicht schon durch die geringere Löslichkeit des durch Alkohol erzeugten Eiweissniederschlages erfolgt, zu verschieben bis kurz vor Anstellung der Trommer'schen Probe, was am leichtesten und einfachsten durch Zusatz von genügender Menge von Phosphorwolframsäure zu der mit Salzsäure gekochten Flüssigkeit und Entfernung des dadurch entstandenen Niederschlages mittels Filtriren zu bewerkstelligen ist.

Ich habe daher bei meinen Untersuchungen über das Vorkommen von Pseudomucin innerhalb von Flüssigkeiten mich folgender Methode bedient:

Die fragliche Flüssigkeit wurde mit dem doppelten Volumen Alkohol gefällt und der entstandene Niederschlag ausgepresst und mit Alkohol gut ausgewaschen. Eine gewisse Menge dieses Niederschlages, der also Eiweiss und Glycoproteïde nebst Fett und anderen Stoffen enthalten kann, aber frei ist von etwa vorhandener reducirender Substanz, da diese in den Alkohol übergeht, — wird mit etwa 10 Proc. Salzsäure eine halbe Stunde im Wasserbade gekocht, nach dem Erkalten mit Phosphorwolframsäure bis zur völligen Ausfällung des Eiweisses versetzt, filtrirt, und mit dem Filtrat wird die Trommer'sche Probe gemacht.*)

Trat keine Reduction ein, so war kein Glycoproteïd in der Flüssigkeit vorhanden; trat dagegen deutliche Reduction ein, so

*) Der nach Zusatz von Phosphorwolframsäure entstandene Niederschlag ist zuweilen so reichlich, dass wenig Flüssigkeit beim Filtriren durchgeht. Dann muss der Niederschlag gut ausgewaschen werden. Das nunmehr stark verdünnte Filtrat ist dann durch Eindampfen wieder concentrirt zu machen vor Anstellung der Trommer'schen Probe.

fragte es sich, welches die Ursache dieser Reduction war. Hier waren weitere Untersuchungen nothwendig. Wir haben oben besprochen, dass in unseren Fällen die Ursache der Reduction nur sein kann entweder ein Glycoproteïd oder ein genuines Kohlehydrat von der Formel $C_6H_{10}O_5$. Was dieses letztere anlangt, so habe ich mich in einer Reihe von Fällen davon überzeugt, dass ein solches in der Unsersuchungsflüssigkeit nicht vorkommt. Da nun auch Hammarsten[1] bereits für die typischen Ovarialkystome das Fehlen der genuinen Kohlehydrate nachgewiesen hat, so glaubte ich vor der Hand auf diese Untersuchungen verzichten zu können. Es handelte sich also weiterhin nur um die nähere Untersuchung der Glycoproteïde. Nach dem heutigen Stande der Wissenschaft kam es nunmehr bei der Untersuchung auf Pseudomucin nur darauf an, das Mucin auszuschliessen. Das geschieht durch die Essigsäureprobe an der durch Wasser oder Alkali gelösten Substanz. Es wurde also ein Theil der zu untersuchenden Masse mit Wasser, ein anderer mit 1 Proc. Sodalösung zerrieben und durch 1—2 Tage hindurch an einem kühlen Orte (um Fäulniss hintanzuhalten) extrahirt und filtrirt. Das Filtrat wurde nun mit Essigsäure behandelt, erst verdünnter, dann concentrirter im Ueberschusse. Trat dabei kein fadiger Niederschlag ein, so war auch kein Mucin vorhanden, sondern das in der Flüssigkeit nachgewiesene Glycoproteïd musste als Pseudomucin aufgefasst werden. Für den Fall dagegen, dass ein Niederschlag entstanden wäre, hätte derselbe abfiltrirt werden müssen, und man hätte dann noch einmal die Kochprobe mit Salzsäure mit dem Filtrat anstellen müssen, um zu sehen, ob vielleicht neben dem Mucin auch noch Pseudomucin in der Flüssigkeit enthalten gewesen wäre.

Andererseits untersuchte ich in den meisten Fällen die Flüssigkeit auf ursprünglich (in der Flüssigkeit) vorhandene reducirende Substanz, indem ich die Trommer'sche Probe mit dem zur Erzeugung des Niederschlages verwendeten und abfiltrirten Alkohol vornahm. Der Alkoholrückstand wurde in Wasser gelöst und durch Eindampfen concentrirt gemacht. Aus dieser Lösung wurden die Eiweisskörper durch Salzsäure und Phosphorwolframsäure ausgefällt und danach die Zuckerprobe gemacht. In einigen Fällen war es nothwendig, die Fette durch Schütteln mit Aether vor Ausfällung der Eiweisskörper zu entfernen.

Neben diesen chemischen Untersuchungen nahm ich fernerhin sorgfältige pathologisch-anatomische und histologische Untersuchungen des gesammten zu Grunde liegenden Materials vor. Diese hatten nicht allein den Zweck, eine möglichst genaue Diagnose derjenigen Cysten zu stellen, deren Inhalt chemisch nachgesehen war. Mir lag vielmehr vor allem daran, die Beziehungen festzustellen, welche zwischen den secernirenden Elementen der Cysten, d. h. den Epithelien der Innenwände, und dem Inhalte der Cysten bestehen, um so eine Anschauung zu gewinnen über die Entstehung des Pseudomucins.

Das Material, welches ich zu meinen Untersuchungen verwenden konnte, entstammt fast durchweg der Breslauer Universitäts-Frauenklinik, nur 2 Fälle der Privatklinik des Herrn Prof. Wiener hierselbst, welcher mir die von ihm exstirpirten Geschwülste freundlichst zur Verfügung stellte.

Bei allen Operationen war ich zugegen und als Assistent betheiligt, in einigen Fällen auch als Operateur. Auch über die klinische Seite der einzelnen Fälle bin ich genau unterrichtet, theils durch eigene Behandlung der Kranken, theils durch Einsicht in die Journale. Das Material kam durchweg ganz frisch, d. h. unmittelbar nach der Operation, zur chemischen, wie pathologisch-anatomischen Untersuchung.

Die Fälle selbst betreffen zum allergrössten Theile cystische Geschwülste des Eierstockes (19 an Zahl). Dazu kamen Ovarien, welche, nicht durch Neubildungen verändert, bei Gelegenheit von Totalexstirpationen des Uterus oder von Myomotomien entfernt wurden (in 4 Fällen), sowie Ovarien von der Kuh und vom Pferde (je 1 Mal). Ausser diesen Fällen wurde ferner, um durch Vergleich den Werth der gemachten Beobachtungen zu erkennen und das Vorkommen von Pseudomucin ausserhalb des Ovarium zu erforschen, eine Anzahl anderer cystischer Geschwülste aus dem Bereiche der weiblichen Genitalorgane (5 Parovarialcysten, 1 cystisches Fibromyom des Uterus), sowie 7 Fälle ascitischer, bezw. peritonitischer Flüssigkeit zur Untersuchung herangezogen.

Das Beobachtungsmaterial theilt sich naturgemäss am einfachsten in zwei Gruppen: die erste Gruppe umfasst die Beobachtungen am Ovarium, einschliesslich der Geschwülste desselben; die zweite umfasst alle übrigen Beobachtungen.

A. Beobachtungen am Ovarium und an den Geschwülsten des Ovarium.

I. Graaf'sche Follikel von mehr oder weniger normaler Beschaffenheit.

Die Zahl der hierher gehörenden Beobachtungen ist zwar an sich gering, aber wegen der Uebereinstimmung der Ergebnisse doch ausreichend zur Beurtheilung der Frage, ob der normale Liquor folliculi Pseudomucin, resp. „Paralbumin", wie Waldeyer behauptet hat, enthält oder nicht.

Fall 1. Am 25. Mai 1889 wurde ein grosses „Cystenmyom" (Marie Jordan, J.-N. 59, Jahrg. 1889/90) durch die Laparatomie entfernt, unter gleichzeitiger Abtragung der beiderseitigen Adnexa uteri. Beide Ovarien sind reichlich hühnereigross und stark ödematös, was besonders deutlich auf dem Durchschnitte zu Tage tritt. Das linke Ovarium enthält eine haselnussgrosse Cyste mit leicht gelblich gefärbter, klarer, seröser Flüssigkeit, welche aufgefangen wird und einer grau-bräunlichen, ablösbaren, glatten Innenhaut, durch welche kleine zierliche Gefässe durchschimmern. Auf dem gehärteten und gefärbten Querschnitte durch die Wandung sieht man die Tunica fibrosa und die gefäss- und zellenreiche Tunica propria und das niedrige Würfelepithel der Membrana granulosa in einschichtiger Lage. Die Cystenflüssigkeit wird mit dem doppelten Volumen Alkohol übergossen, wobei sich kleine weisse Häutchen bilden. Nach zweitägiger Einwirkung wird der Alkohol abfiltrirt und durch Aether verjagt. Das alkoholische Filtrat zeigt bei Anstellung der Trommer'schen Probe keine Reduction. Der Filterrückstand wird mit conc. Salzsäure eine halbe Stunde lang gekocht, wobei leichte Bräunung der Flüssigkeit eintritt, und nach dem Erkalten mit Phosphorwolframsäure behandelt: reichlicher grauer Niederschlag, der abfiltrirt wird. Das Filtrat wird nach Zusatz von conc. Natronlauge und verdünnter Kupfersulfatlösung gekocht: Es tritt keine Reduction ein. Es kann also kein Pseudomucin oder Mucin darin enthalten gewesen sein. Der noch übrige Rest des Pulvers genügte nicht zur Anstellung einer Stickstoffbestimmung.

2. Das rechte Ovarium von derselben Frau enthält eine ebenso grosse Cyste, wie das linke, aber mit blutig-wässrigem Inhalt. Die Innenfläche der Cyste ist eine blasse, glatte, reichlich von Gefässchen durchzogene dünne Haut, welche mikroskopisch sich als Membrana granulosa und Gefässschicht des Graaf'schen Follikels erweist. Der aufgefangene Inhalt der kleinen Cyste wird, wie oben, mit Alkohol behandelt, wobei ein grau-bräunlicher feinkrümliger Niederschlag entsteht, welcher durch Entfettung und Trocknung in der oben geschilderten Weise weiter behandelt wird. Das auf diese Weise schliesslich entstandene bräunliche Pulver giebt nach Kochen mit Salzsäure keine in alkalischer Lösung reducirende Substanz, ist also wiederum frei von Pseudomucin und Mucin. Andererseits war auch kein Zucker in dem untersuchten Liquor nachweisbar, da die Trommer'-

sche Probe mit dem alkoholischen Filtrat einen negativen Erfolg hatte. Die Stickstoffbestimmung ergiebt bei einmaliger Untersuchung (zu zwei Untersuchungen reichte das Material nicht aus): 14,87 Proc., die Aschenbestimmung 2,19 Proc. Der Stickstoffgehalt der aschefrei berechneten Substanz beträgt also **15,20 Proc. N.**

3. Bei Gelegenheit einer Amputatio uteri myomatosi supravaginalis (J.-Nr. 67, Jahrg. 1889/90) werden die Ovarien mit entfernt. Beide Ovarien sind klein und ohne pathologische Veränderung. Das eine derselben enthält ein kirschkerngrosses frisches Corpus luteum und mehrere Graaf'sche Follikel, darunter eins wiederum von Kirschkerngrösse mit grauer, von Blutgefässen durchzogener Innenfläche und einem gelblichen, fast klaren, leicht giessbaren Inhalte. Die mikroskopische Untersuchung des gehärteten Stückes zeigt in z. Th. einschichtiger, z. Th. mehrschichtiger Lage die kleinen Zellen der Membrana granulosa und nach aussen davon die beiden Schichten der Theca folliculi. Die Follikularflüssigkeit wird mit Alkohol (97 Proc.) übergossen: feiner weisser Niederschlag.

4. Bei Gelegenheit einer vaginalen Totalexstirpation des Uterus wegen Portiocarcinom werden die Ovarien mit entfernt. Das eine derselben enthält eine kleine Cyste von gleicher makroskopischer und mikroskopischer Beschaffenheit, wie in Fall 3. Der Inhalt dieses Follikels ist wiederum leicht gelblich, wässerig und giebt beim Uebergiessen mit Alkohol einen sehr feinen weisslichen Niederschlag. Die Flüssigkeit von Fall 3 und 4 wird wegen der Geringfügigkeit des Materials jedes einzelnen Falles zusammengegossen und mit Alkohol und Aether in der beschriebenen Weise weiter bearbeitet, und zwar unter Benutzung eines Glaswollefilters. Das alkoholische Extract enthält keine reducirende Substanz. Ebenso giebt die nach vollendeter Aetherbehandlung gewonnene pulverisirte Substanz nach Kochen mit conc. Salzsäure und Ausfällung der Eiweisssubstanzen durch Zusatz von Phosphorwolframsäure keine Reduction von Kupfersulfat in alkalischer Lösung. Die Stickstoffbestimmung ergiebt bei einmaligem Versuch 13,29 Proc., die Aschenbestimmung 12,79 Proc. (wegen des verwendeten Glaswollefilters so hoch), woraus der Stickstoffgehalt der aschefreien Substanz auf **15,25 Proc.** berechnet werden muss.

5. Von 4 normalen Kuhovarien, frisch vom Schlachthof genommen, werden die sämmtlichen Graaf'schen Follikel angestochen und deren gelblicher klarer Inhalt aufgefangen, gesammelt und mit Alkohol übergossen, wobei wiederum ein feiner weisser Niederschlag entsteht. Nach Kochen mit Salzsäure und Ausfällung des Eiweisses Trommer'sche Probe mit negativem Erfolge.

6. Derselbe Versuch, an neuen Kuhovarien vorgenommen, mit demselben Ergebnisse. Von 5 und 6 wird der alkoholische Niederschlag zusammengethan und in der gewöhnlichen Weise entfettet und getrocknet. Die Untersuchung ergiebt im Durchschnitte von 2 Versuchen: 15,32 Proc. N, daneben 3,86 Proc. Asche. Die aschefreie Substanz enthält folglich **15,93 Proc. N.**

7. Normale Pferdeovarien, 4 an Zahl, grösser und mit grösseren Follikeln versehen, als beim Rinde. Der Liquor folliculi ist daher

leichter aufzufangen. Er ist dünnflüssig, gelblich, fast klar, alkalisch und giebt, mit verdünnter Salzsäure direct gekocht, nach Entfernung des durch Phosphorwolframsäure ausgefällten Eiweisses, bei Anstellung der Trommer'schen Probe zunächst keine Reduction. Die Betrachtung des aufgehobenen Reagenzglases zeigt jedoch nach 24 Stunden eine hauchartige Röthung am Boden des Glases. Die zusammengegossene Flüssigkeit aus den Follikeln aller 4 Ovarien wird mit Alkohol übergossen, wodurch ein gelblich-weisser kleinflockiger Niederschlag entsteht. Dieser Niederschlag quillt noch nach 10 Tagen vollständig wieder auf, doch entsteht nicht eine völlige Lösung. Diese Flüssigkeit giebt, mit Salzsäure gekocht, keine reducirende Substanz. Die quantitative Analyse ergiebt im Durchschnitte 15,76 Proc. N. und 4,15 Proc. Asche. Folglich enthält die aschefreie Substanz **16,44 Proc. N.**

Die bei der Stickstoffbestimmung gefundenen Werthe betragen also für den Liquor folliculi

vom Menschen 15,20 und 15,25 Proc.,
„ Rind 15,93 Proc.,
„ Pferd 16,44 Proc.

Diese Zahlen entsprechen etwa den für die Eiweisskörper angegebenen Werthen (s. oben S. 16). Warum die Zahlen beim Menschen geringer sind, als beim Rinde und Pferde, vermag ich nicht anzugeben. Auf eine — wenn auch nur geringfügige — Beimischung von Pseudomucin oder Mucin können sie jedenfalls nicht hindeuten, da auch in den vom menschlichen Ovarium herstammenden Follikelflüssigkeiten in keinem Falle nach dem Kochen mit Säuren eine Spur reducirender Substanz nachgewiesen werden konnte. Die erheblich höheren Stickstoffwerthe des Liquor folliculi vom Rinde und Pferde sprechen an sich schon für unvermischtes Eiweiss. Durch die qualitative Untersuchung wird auch hier das Fehlen eines Glycoproteïds bestätigt.

Ich kann also auf Grund meiner Beobachtungen am Menschen, Rinde und Pferde der Behauptung von Waldeyer[20], welche sich auf die Untersuchungen an Kuhovarien stützt, nicht beistimmen, der Behauptung nämlich, dass der Liquor folliculi eine Paralbuminlösung darstelle und „als das beste Medium für die Untersuchung von Paralbumin zu empfehlen sei.“ Die Beweise, welche Waldeyer für diese seine Behauptung anführt und welche in seiner berühmten Monographie „Eierstock und Ei“ niedergelegt sind, beruhen auf der Unvollkommenheit der früher üblichen Methoden zum Nachweise des Paralbumins in Flüssigkeiten, worüber ich bereits im ersten Abschnitte dieser Arbeit ausführlich gesprochen habe, und worauf ich, um Wiederholungen zu vermeiden, hier verweisen möchte.

Ørum[4], der gleichfalls an Kuhovarien Studien über Pseudomucin gemacht hat, fand weder im Liquor folliculi noch im übrigen Gewebe des Ovarium Pseudomucin.

Auch Hammarsten hat sich mit dieser Frage beschäftigt. Nach dem, was Olshausen darüber sagt, könnte man den Schluss ziehen, als pflichte Hammarsten der Waldeyer'schen Anschauung mehr oder weniger bei. Er sagt („Krankheiten der Ovarien" 1886, S. 90): „Auch Hammarsten ist nach chemischen Untersuchungen an Kuhovarien zu der Ueberzeugung gelangt, dass Paralbumin jedenfalls dem Ovarium physiologischer Weise zukomme, vielleicht auch dem Inhalte des reifenden Follikels." Hammarsten wendet sich jedoch in seiner schwedischen, von ihm selbst (in Maly's Jahresberichten über die Fortschritte der Thierchemie, Bd. XI, S. 14) berichteten Arbeit (Upsala läkareförenings förhandlg., Bd. XVI, 1881) ausdrücklich dagegen, dass der Liquor folliculi eine reine Paralbuminlösung sei, und betont mit Recht, dass derselbe nicht schleimig fadenziehend sei, wie eine metalbumin- oder paralbuminhaltige Flüssigkeit, sondern dünnflüssig, serös, und dass der durch Alkohol erzeugte Niederschlag nicht faserig, sondern flockig sei, und dass nach dem Erhitzen zum Sieden nicht milchig weisses oder opalisirendes, sondern ein wasserhelles Filtrat geliefert werde. Im übrigen ist die Stellung Hammarsten's zu der Frage des Pseudomucins im Ovarium in folgender brieflicher Mittheilung an mich vom 3. November 1889 enthalten, welche ich der Wichtigkeit der Sache wegen mit der gütigen Erlaubniss des Verfassers — für die ich an dieser Stelle nochmals meinen besten Dank sage — in Folgendem anführe: „Meine Erfahrungen über das Vorkommen von Pseudomucin in dem Graaf'schen Follikel des Kuhovarium stimmen vollkommen mit den Ergebnissen Ihrer Untersuchungen überein. Die Flüssigkeit des Follikels fand ich stets serös, und nach dem Kochen derselben mit Säure konnte ich nie eine reducirende Substanz darin nachweisen. Da ich indessen nur mit kleinen Flüssigkeitsmengen arbeiten konnte, wagte ich es nicht, ein etwaiges Vorkommen von Spuren von Pseudomucin gänzlich in Abrede zu stellen.

Dagegen konnte ich mit Bestimmtheit behaupten, dass, wenn überhaupt, jedenfalls höchstens verschwindend kleine Mengen von Pseudomucin in der fraglichen Flüssigkeit vorkommen.

Wegen der Schwierigkeit, grössere Mengen von Follikelflüssigkeit zu erhalten, infundirte ich auch in einigen Fällen das fein zerschnittene Ovarium mit Wasser, entfernte das Eiweiss durch Coagulation in der Siedehitze mit Essigsäurezusatz, concentrirte das Filtrat stark und erhielt dann nach Zusatz von Alkohol einen sehr spärlichen flockigen weissen Niederschlag, welcher in Wasser gelöst und mit Salzsäure eine äusserst geringe Menge reducirender Substanz gab. Diese, durch Alkohol fällbare Substanz, die nicht näher untersucht wurde, war dem Pseudomucin am meisten ähnlich und konnte damals kaum als etwas anderes als Pseudomucin betrachtet werden. Dies ist das einzige, was ich von dem Pseudomucin in dem Kuhovarium gesehen habe, und wegen dieses Befundes wagte ich auch nicht, das Vorkommen von Pseudomucin in diesem Organe gänzlich zu leugnen. Die Untersuchung des Ovarium als Ganzes war jedoch für mich nur Nebensache und meine Untersuchungen betrafen wesentlich nur die Follikularflüssigkeit. Ich habe in den letzten Jahren eine ziemlich grosse Erfahrung über das Vorkommen von mucoïden Substanzen in thierischen Flüssigkeiten und Geweben gesammelt und bin dadurch zu der Ueberzeugung gelangt, dass das Pseudomucin leicht mit anderen verwandten Substanzen verwechselt werden kann. Es ist mir darum auch nicht möglich, zu sagen, ob die geringfügigen Mengen einer ähnlichen Substanz, die ich in dem Ovarium fand, aus wahrem Pseudomucin bestanden. In allem Wesentlichen stimmen also meine Beobachtungen mit den Ihrigen überein . . . .“

Ich glaube daher auf Grund der Erfahrungen von Hammarsten und Ørum an Kuhovarien und auf Grund meiner eigenen Beobachtungen an Ovarien sowohl vom Rinde und Pferde, als vor allem vom Menschen sagen zu dürfen, dass die Waldeyer'sche Anschauung von dem schon physiologischen Vorkommen von Paralbumin innerhalb des Ovarium irrthümlich ist. Diese Anschauung hatte insofern eine grosse Bedeutung, als daraus der Schluss gezogen worden ist, dass das Vorhandensein des Paralbumins in den Kystomen des Ovarium sich einfach aus dem schon physiologischen Vorkommen im Eierstocke erklären lasse.

Nur beiläufig will ich hier bemerken, dass mit dem Umsturz dieser Anschauung von Waldeyer zugleich noch eine andere Theorie ihre hauptsächlichste Stütze verliert, nämlich die zuerst von Rindfleisch ausgesprochene Vermuthung, dass die Ovulation,

das Platzen des Graaf'schen Follikels, vielleicht bedingt sei durch physiologische Bildung von „Colloid" im Liquor folliculi, welches den Inhalt sehr rasch vermehre und so mechanisch das Platzen des Follikels bewirke.

II. Cystische Geschwülste des Ovarium.

1) Einfache Retentionscysten. Hydrops follicularis.

Diese Klasse von Geschwülsten steht naturgemäss dem bisher besprochenen normalen Graaf'schen Follikel hinsichtlich der chemischen Beschaffenheit des Inhalts am nächsten und verdient daher von allen cystischen Neubildungen des Eierstockes am ersten besprochen zu werden. Von solchen Cystenbildungen, welche also pathologischen Ausdehnungen des Graaf'schen Follikels ihre Entstehung verdanken, wurden folgende vier Fälle zur Untersuchung herangezogen: Dieselben sind alle durch eine verhältnissmässige Grösse der Geschwulst ausgezeichnet, was wohl lediglich damit zusammenhängt, dass naturgemäss die grösseren Geschwülste in die Hände des Operateurs gelangen, während die kleineren häufiger auf dem Sectionstische entdeckt werden.

Der Zufall wollte es, dass die vier Fälle auch noch andere Besonderheiten zeigten, auf welche ich gleich im voraus aufmerksam machen will, um jedem Zweifel an der Richtigkeit der Diagnose vorzubeugen. So waren zwei Fälle intraligamentär entwickelt. Die Möglichkeit des intraligamentären Sitzes des Hydrops follicularis ist von vornherein schon klar. Sie ist aber auch seit lange zugegeben worden, so schon vor vielen Jahren von Klebs und Spiegelberg. Ich glaube sogar, dass der intraligamentäre, also extraperitoneale Sitz häufiger ist, als man annimmt. Ich selbst habe denselben schon öfter beobachtet und halte ihn ätiologisch nicht für ganz unwichtig. Bekanntlich liegen die grösseren Graaf'schen Follikel dem Hilus des Ovarium näher als seiner Oberfläche. Bei dem weiteren Wachsthume des Follikels ist nun für die Wachsthumsrichtung der Widerstand, welcher demselben entgegengesetzt wird, entscheidend. Häufig wird das lockere Gewebe des Hilus weniger Widerstand entgegensetzen, und damit ist die Wachsthumsrichtung nach dem Ligamentum latum zu gegeben, welches dann im weiteren Verlaufe entfaltet wird. So also ist die Möglichkeit des intraligamentären Sitzes hydropischer Graaf'scher Follikel leicht erklärlich.

Eine andere Eigenthümlichkeit, welche sich bei zwei der Fälle von Hydrops follicularis fand, ist das Auftreten spärlicher und niedriger derber bindegewebiger Wärzchen an der Innenfläche der Cysten. Dieselben bestanden in beiden Fällen aus einem äusserst zell- und gefässarmen Bindegewebe und waren mit demselben niedrigen Deckepithel überzogen, welches auch die übrige Cystenwand auskleidete. Sie unterscheiden sich durch diese Kennzeichen wesentlich von den zell- und gefässreichen Zotten der papillären Kystome des Ovarium, deren Epithel bekanntlich durch lebhafte Proliferation wesentlich an der Papillenbildung betheiligt ist. Ueber die Häufigkeit warziger Bildungen an der Innenfläche hydropisch entarteter Follikel ist nichts bekannt. Jedenfalls sind sie lediglich als secundäre Bildungen bei längerem Bestande der Geschwulst aufzufassen, in demselben Sinne, wie bei anderen cystischen Hohlräumen nach längerem Bestande Zottenbildungen auftreten können, wie z. B. bei einer Hydrocele oder an der Synovialhaut chronisch-entzündeter Gelenke.

Abgesehen von diesen spärlichen Papillenbildungen in zwei Fällen, waren alle hier zu erwähnenden Cysten ausgezeichnet durch eine völlig glatte Innenfläche, wie dieselbe für die hydropisch entarteten Follikel im Gegensatze zu den eigentlichen Kystomen charakteristisch ist. Drei Cysten waren uniloculär, ein Mal war eine Anlage zur Bilocularität vorhanden gewesen, wie solche bei dem Hydrops follicularis schon öfter beobachtet worden ist. Wie aber aus der näheren Untersuchung hervorging, waren in diesem Falle die beiden Hohlräume als genetisch gleichartig und nur juxtapponirt zu betrachten.

Nach diesen Vorbemerkungen gehe ich nunmehr zu der Schilderung der vier hierhergehörigen Fälle über und betone nochmals, dass, abgesehen von den besprochenen Besonderheiten, die topographischen, anatomischen und histologischen Verhältnisse, sowie vor allem die charakteristische Beschaffenheit des Inhaltes der Hohlräume es unzweifelhaft liessen, dass es sich hier um hydropisch entartete Graaf'sche Follikel und nicht um Kystome oder parovariale Cysten handelt.

1. v. H. J.-Nr. 215, Jahrg. 1888/89. Rechtsseitiger Hydrops follicularis, theilweise intraligamentär entwickelt. Die aus dem Ligamentum latum ausgeschälte Cyste ist kindskopfgross und hat keinen Anhang. Die Tube ist im Bauchraume zurückgeblieben. Die mehrere Millimeter dicke Wand ist aussen zum grössten Theile fetzig, innen glatt und von feinen Gefässen durchzogen. Nirgends cystische

Vorbuckelungen. Etwa in der Mitte der Cyste ist eine ringförmige, fingerbreite, bindegewebige Leiste bemerkbar, als Rest einer früher bestandenen Scheidewand, welche ursprünglich zwei gleichartige Cysten von einander getrennt hatte und von der Mitte aus zum grössten Theile atrophisch zu Grunde gegangen war. Im obersten Pole der Cyste, welcher etwa in Handtellergrösse intraperitoneal entwickelt war, zeigt sich die Wand bis zu 1 cm verdickt und von derber Consistenz und sieht auf dem Durchschnitte weisslich aus. Hier finden sich kleine Cystchen mit serösem Inhalte, sowie Corpora fibrosa als Reste ovariellen Gewebes. Mikroskopische Durchschnitte durch diese Theile lehren, dass die kleinen Cystchen alle Charaktere der fertigen Graaf'schen Follikel haben, eine äussere, mehr faserige und eine innere, mehr zellenreiche Schicht und nach innen davon das zum Theile einschichtige, zum Theile mehrschichtige Würfelepithel der Membrana granulosa. Die Untersuchung an frischen, wie an gehärteten Stücken der Wandung der Geschwulst, von verschiedenen Stellen entnommen, zeigt, dass zum grossen Theile das die bindegewebige Wandung auskleidende Epithel verloren gegangen ist. Wo dasselbe noch zu sehen, erscheint es unter dem Bilde von äusserst kleinen durch den Innendruck abgeplatteten Zellen mit verhältnissmässig grossem bläschenförmigem Kerne und spärlichem körnigem Protoplasma.

Der Inhalt des Kystoms ist eine grau-bräunliche, trübe, dünnflüssige, erst nach längerem Zerreiben zwischen den Fingern etwas klebrige Masse, stark alkalisch; spec. Gewicht 1,026. Cholestearinkrystalle. Methaemoglobinstreifen im rothen Spectrum. Der Bodensatz zeigt unter dem Mikroskope: Fettkörnchenkugeln, freies Fett und Cholestearinkrystalle.

Essigsäure und Ferrocyankalium geben einen sehr starken weissen Niederschlag. Nach längerem Kochen mit Salzsäure und nachherigem Ausfällen des Eiweisses mittels Phosphorwolframsäure giebt das Filtrat keine Zuckerreaction. Bei Zusatz von doppelt so viel Alkohol (97 Proc.) entsteht eine feine weissflockige Fällung. Diese wird in der oben geschilderten Weise entfettet und getrocknet und damit die Stickstoffbestimmung gemacht: 16,16 Proc. N, dabei 2,19 Proc. Asche. Der Stickstoffgehalt der aschefreien Substanz beträgt also **16,52 Proc.**

2. N. N. Von Herrn Professor Wiener in seiner Privatklinik operirt am 15. Juni 1889. Linksseitiger Hydrops follicularis, zum grössten Theile intraligamentär entwickelt. Die in ähnlicher Weise wie oben aus dem breiten Mutterbande ausgeschälte kindskopfgrosse Cyste ist einkammrig. Die Oberfläche ist im Bereiche der oberen Kuppe mehr glatt, im unteren Abschnitte entsprechend der Gegend, wo sie enucleirt werden musste, fetzig. Im oberen Abschnitte liegt derselben die ausgezogene Tube ziemlich fest an. In der Nähe der Tube ist die Wand der Cyste verdickt und von weisslicher mattglänzender Oberfläche. In diesem Bereiche ist eine erbsengrosse Cyste mit farblosem serösem Inhalte und gelblich-röthlicher Innenfläche sichtbar, von der sich kleine runde Zellen mit verhältnissmässig grossem Kerne ab-

schaben lassen. Von dieser Stelle entnommene Stücke weisen mikroskopisch einzelne Corpora lutea und einen wohl charakterisirten Graaf'schen Follikel innerhalb eines zum Theile festen, zum Theile mehr lockeren gefässhaltigen Bindegewebes auf. Die Innenfläche der Cyste ist spiegelnd glatt und frei von kleineren Nebencysten, von blasser Färbung, mit Ausnahme einzelner fleck- und strichförmiger rother oder leicht gelblicher Partien (von älteren und frischeren Blutungen herrührend), im übrigen von sehr zahlreichen dünnen geradlinigen und geschlängelten Gefässen durchzogen.

An frischen wie an eingebetteten gehärteten Querschnitten der Wandung sieht man eine äussere zellreiche, aber gefässarme lockere Schicht und eine innere zellärmere, aber gefässreiche, noch mehr lockere Schicht von Bindegewebe und ein einzeiliges, sehr kleines niedriges Epithel mit verhältnissmässig grossem Kerne, an einigen Stellen verfettet, an anderen colliquativ entartet, so dass (am gefärbten Präparate) innerhalb einer unregelmässig nach dem Lumen sich vorbuchtenden, fast farblosen Protoplasmamasse blass gefärbte, nicht regelmässig stehende Kerne zu finden sind. Im oberen Bereiche der Cyste sind in einem sehr kleinen Bezirke äusserst niedrige Wärzchen von ziemlich derber Consistenz, bis linsengross. Diese haben einen zellarmen Kern von fast homogen aussehendem Bindegewebe, darüber einen zellreicheren bindegewebigen Mantel und im übrigen einen Ueberzug von Epithelien der bereits oben geschilderten Charaktere.

Die aus den Cysten entleerte Flüssigkeit ist gelb-grünlich, leicht getrübt, dünnflüssig, schwach alkalisch, nach längerem Zerreiben zwischen den Fingern ein wenig klebrig; 1,020 spec. Gewicht. Der durch Alkohol erzeugte Niederschlag ist weiss und feinflockig. Im alkoholischen Filtrate kein Zucker. Die zum Zwecke der quantitativen Analyse wie gewöhnlich präparirte Substanz ergiebt, ebensowenig wie die ursprüngliche Flüssigkeit, nach dem Kochen mit Salzsäure eine reducirende Substanz und enthält 14,96 Proc. N, sowie 2,32 Proc. Asche. Die aschefreie Substanz enthält also **15,31 Proc. N.**

In beiden eben geschilderten Fällen ergab die Untersuchung einen hohen Stickstoffgehalt, woraus schon auf Eiweiss ohne Beimischung von Pseudomucin oder Mucin zu schliessen ist, im ersten Falle 16,52 Proc., im zweiten 15,31 Proc. Die Höhe des erstgenannten Werthes ist wahrscheinlich zurückzuführen auf die reichliche Beimischung von Blutbestandtheilen, welche aus der grünbräunlichen Farbe der Flüssigkeit und dem Nachweise des Hämoglobinstreifens im Spectrum ersichtlich ist. Nach Hoppe-Seyler[34] sind nämlich die Werthe für Fibrin 16,91 und für die Blutfarbstoffe 16,09—17,31 Proc. N. Entsprechend den hohen Stickstoffzahlen ergiebt in beiden Fällen die qualitative Untersuchung mit Sicherheit das Fehlen jeglicher Reduction nach dem Kochen mit Salzsäure. Es ist also Vorhandensein von Mucin sowohl, wie von Pseudomucin sicher ausgeschlossen.

Auf die Anwesenheit dieser Körper habe ich ferner noch folgende zwei Fälle von Hydrops follicularis untersucht:

3. Frau G. J.-Nr. 183, Jahrg. 1888/89. Grosser Hydrops follicularis. Eine über mannskopfgrosse, intraperitoneal entwickelte Cyste mit einer mehrere Millimeter dicken Wand, aussen und innen glatt. Weder Leisten an der Innenfläche, noch secundäre Cysten innerhalb der Wandung nachweisbar. Mikroskopisch nicht näher untersucht. Inhalt: etwa 3 l Flüssigkeit von schmutzig röthlich-gelber Farbe, trübe, ganz dünnflüssig, alkalisch; 1,021 spec. Gewicht. Bei 24stündigem Stehen keine Gerinnung. Eiweissreagentien geben reichliche Niederschläge. 200 ccm werden durch Essigsäure neutralisirt und gekocht, danach filtrirt, das Filtrat mit Salzsäure eine halbe Stunde gekocht (Bräunung), nach dem Erkalten mit Phosphorwolframsäure versetzt: weissliche Fällung (Eiweiss), filtrirt. Mit dem Filtrat Trommer'sche Probe ohne Erfolg.

200 ccm der Flüssigkeit werden mit 20 ccm conc. Salzsäure versetzt: grossflockige weisse Fällung, dann anderthalb Stunden gekocht, durch Natronlauge neutralisirt, danach durch Essigsäure schwach angesäuert und filtrirt. Das Filtrat mit Salzsäure und Phosphorwolframsäure versetzt: weissliche Trübung — und filtrirt. Mit dem Filtrate wiederum Trommer'sche Probe ohne Erfolg. Dasselbe Ergebniss nach vierstündigem Kochen mit Salzsäure. Es ist somit weder freier Zucker, noch Pseudomucin oder Mucin in der Flüssigkeit enthalten.

4. Frau G. J.-Nr. 190, Jahrg. 1888/89. Hydrops follicularis. Kaum kindskopfgrosse intraperitoneale Cyste mit ziemlich dicker Wand und aussen glatter Oberfläche, ohne peritonealen Ueberzug. Die Innenfläche ist im allgemeinen glatt und frei von leistenartigen Vorsprüngen, dagegen sind hier und da kleine warzige Excrescenzen von ziemlich derber Consistenz wahrzunehmen. Dieselben bestehen aus einem Bindegewebe, welches in einer leicht durchsichtigen Zwischensubstanz ausserordentlich wenig Zellen aufweist, und sind überzogen von einer einschichtigen Lage eines überaus kleinen niedrigen Epithels mit verhältnissmässig grossem Kerne und körnigem Protoplasma. In den Einsenkungen zwischen den Papillen, sowie an den papillenfreien Stellen der Cystenwand ist das Epithel von derselben Beschaffenheit. Ueberreste functionsfähigen ovariellen Gewebes innerhalb der Wandung sind nicht nachzuweisen. Inhalt der Cyste: eine trübe, gelb-grünliche, nicht klebrige Flüssigkeit, stark alkalisch, spec. Gewicht 1,040, gerinnt nicht nach 24 stündigem Stehen. Das geringfügige Sediment besteht aus Fett, Fettkörnchenkugeln und spärlichen runden Zellen, die einen Kern und Fetttröpfchen enthalten (Leukocythen oder Epithel?). Bei allen Eiweissproben reichlicher Niederschlag. Dieselbe Kochprobe mit Salzsäure, wie in Fall 3, wird auch mit dieser Flüssigkeit gemacht, ein Mal 100 ccm mit 10 ccm conc. Salzsäure eine halbe Stunde lang und ein Mal 100 ccm mit 20 ccm conc. Salzsäure 6 Stunden lang gekocht. Beide Male fehlte irgend welche reducirende Substanz.

Also auch diese zwei Fälle von Hydrops follicularis waren frei von Mucin und Pseudomucin.

Soweit aus der Literatur ersichtlich, ist nur von wenigen Forschern der Inhalt des Hydrops follicularis auf Pseudomucin, bezw. Paralbumin untersucht worden. Die früheren Forschungen haben sich fast ausschliesslich mit dem eigenartigen Inhalte der proliferirenden Kystome beschäftigt. Der erste, welcher sich über die Beziehungen des Paralbumins zum Hydrops follicularis ausspricht, ist Waldeyer[21]. Gerade mit Rücksicht auf das Paralbumin sagt derselbe, dass „ein durchgreifender Unterschied in dem chemischen Verhalten der beiderlei Inhaltsflüssigkeiten (von Hydrops follicularis einerseits und von den Kystomen andererseits) nicht besteht". Die Waldeyer'sche Ansicht wurde dann sehr lebhaft vertreten von Spiegelberg[23], der allerdings nicht selbst Untersuchungen angestellt hat, sondern sich ausschliesslich auf Waldeyer's Angaben beruft. Er sagt ausdrücklich, dass die Flüssigkeit der vergrösserten Graaf'schen Follikel zwar äusserlich der ascitischen gleich sei, aber unterschieden durch Paralbumin, und bei dieser Gelegenheit giebt Spiegelberg die alten, jetzt als unsicher erkannten Methoden zum Nachweise des Paralbumins an (Fällung durch Kohlensäure und verdünnte Essigsäure, sowie Wiederauflöslichkeit des Alkoholniederschlages). Die einzigen Mittheilungen aus neuerer Zeit über das Verhalten des Pseudomucins bezw. des Paralbumins zum Hydrops follicularis sind die von Garrigues[37] und Ørum[4]. Doch ist von diesen wieder nur die Ørum'sche Angabe zu verwerthen, da Garrigues sich, wie Waldeyer, noch der alten unzuverlässigen Methoden zum Nachweise des Paralbumins bedient hat. Ørum untersucht zwei Fälle von Hydrops follicularis und traf beide Male das Pseudomucin nicht darin an.

Ich kann somit diese Beobachtung nach meinen eigenen Erfahrungen nur bestätigen und möchte daher am Schlusse dieses Abschnittes nochmals zusammenfassend aussagen, dass weder im normalen, noch in dem pathologisch ausgedehnten Graaf'schen Follikel Pseudomucin oder ein anderes Glycoproteïd aufzufinden ist.

2) Die proliferirenden glandulären Kystome des Ovarium (Adenoma cylindro-cellulare [Klebs], zusammengesetztes Cystoid [Hodgkin, Rokitansky]).

Diese Geschwulstform, von Olshausen kurzweg „proliferirendes Kystom des Eierstockes" genannt, zeichnet sich durch ein ausserordentlich typisches Verhalten aus, sowohl was den Bau und das Wachsthum, als auch was die klinischen Eigenthümlichkeiten anlangt. Dazu kommt, dass auch die genetische Erklärung für alle

die hierhergehörigen Geschwülste dieselbe zu sein scheint, d. h. die Entwicklung aus Pflüger'schen Epithelschläuchen. Und schliesslich können wir gleich hier erwähnen, dass auch die chemische Untersuchung des Cysteninhaltes durch den Nachweis des Pseudomucins in allen hierhergehörigen Fällen ohne Ausnahme gleiche Gesichtspunkte geliefert hat.

Dennoch müssen meiner Ansicht nach verschiedene Gruppen dieser Geschwulstform unterschieden werden, und zwar gerade mit Rücksicht auf die Beschaffenheit des Inhaltes. In der Mehrzahl der Fälle ist derselbe die bekannte zähflüssige Masse — wenigstens in den kleineren Hohlräumen der Geschwulst. Ausserdem giebt es aber auch Kystome mit ganz consistentem gallertigem Inhalte und andererseits solche, mit einem durchweg, d. h. auch in den allerkleinsten Hohlräumen schon dünnflüssigen Inhalte. Es mag dieses Eintheilungsprincip, das sich auf ein rein äusserliches Merkmal bezieht, von vornherein als ein sehr oberflächliches erscheinen. Jedoch hängen mit dieser Verschiedenheit in dem äusseren Verhalten des Inhaltes, wie wir weiter unten sehen werden, auch gewisse chemische und physikalische Unterschiede zusammen, sowie auch Unterschiede in der feineren histologischen Structur der Wandung, welche nicht unwichtig erscheinen.

Ich möchte daher drei Gruppen von proliferirenden glandulären Kystomen unterscheiden: Die häufigste Form dieser Kystome ist, wie erwähnt, diejenige, welche sich durch die Zähflüssigkeit des Inhaltes auszeichnet. Diese zähe Substanz braucht zwar bekanntlich nicht durchweg in jedem Hohlraume dieser multiloculären Geschwülste enthalten zu sein, jedoch wird sie in den kleineren Cysten, welche die jüngeren Stadien der Geschwulstentwicklung darstellen, niemals vermisst. Gewöhnlich findet sich neben einer mehr oder minder grossen Anzahl von solchen kleineren oder Nebencysten eine Hauptcyste, welche mit mehr dünnflüssigem „serösem" Inhalte gefüllt ist. Doch sind auch hinreichend Fälle bekannt, in denen diese Hauptcyste vermisst wird und in denen die ganze Geschwulst sich als ein Conglomerat von verschieden grossen Cysten mit durchweg zähflüssigem Inhalte darbietet. Eine nähere Beschreibung dieser typischen glandulären proliferirenden Kystome zu liefern, erscheint mir überflüssig, da dieselben hinreichend anatomisch und histologisch bekannt sind. Die getreueste Beschreibung derselben haben Virchow[28] und Waldeyer[21] geliefert. Ich werde mich daher im Folgenden bei der Mittheilung der einzelnen

Fälle darauf beschränken, dasjenige anzuführen, was nothwendig ist, um dem Leser eine Kritik zu ermöglichen über die von mir gestellte pathologisch-anatomische Geschwulstdiagnose. Etwaige Besonderheiten, wie z. B. die Combination des Kystoms mit einer Dermoidcyste, werde ich dagegen ausführlicher beschreiben.

Eine zweite Form von glandulären proliferirenden Ovarialkystomen ist, wie bereits angedeutet, ausgezeichnet durch den völlig consistenten, nicht mehr giessbaren Inhalt der Hohlräume, und zwar aller Hohlräume. Hier finden wir also auch niemals eine grössere Cyste mit einem mehr dünnflüssigen Inhalte. Charakteristisch ist dieser Klasse von Geschwülsten, abgesehen vom Inhalte, ferner die Zartheit und Leichtzerreisslichkeit der äusseren Umhüllungshaut und der Scheidewände zwischen den einzelnen Hohlräumen.

Mit Rücksicht auf diese Eigenthümlichkeiten ist die in Rede stehende Geschwulstform früher überhaupt nicht zu den proliferirenden Ovarialkystomen gerechnet worden, sondern man hielt sie für etwas wesentlich von denselben Verschiedenes. Netzel[39] erklärte dieselbe geradezu als „Ovarialmyxom“ und fasste somit den Inhalt der Geschwulst als Schleimgewebe auf. Durch genauere Untersuchungen verschiedener Forscher [40] [52], denen ich mich auf Grund zweier eigener Beobachtungen nur anschliessen kann, hat sich jedoch in übereinstimmender Weise herausgestellt, dass diese Tumoren histologisch zu den Kystadenomen zu rechnen sind, insofern an der Wand der die Geschwulst durchziehenden zahlreichen bindegewebigen Septa eine regelmässige Bekleidung von Cylinderzellen gefunden worden ist, welche als die Bildner des gallertigen consistenten Geschwulstinhaltes in derselben Weise aufzufassen sind, wie dies bei den gewöhnlichen Ovarialkystomen der Fall ist.

Aber auch abgesehen von den bisher besprochenen Merkmalen gebührt diesen Geschwülsten eine Sonderstellung durch ihr klinisches Verhalten. Während sonst bei den glandulären Colloidkystomen die Bildung metastatischer Tumoren auf dem Bauchfelle im Anschlusse an das Platzen der Geschwulst als eine Seltenheit zu bezeichnen ist, sind Metastasen gerade bei diesen „Pseudomyxomen“ des Ovarium verhältnissmässig häufig beobachtet worden. Es sind das jene eigenthümlichen secundären Veränderungen am Bauchfelle und besonders am Netze, welche unter dem Namen „Pseudomyxom des Peritoneum“ (Werth) bekannt und Gegenstand einer regen Erörterung geworden sind.

Ueber die chemische Zusammensetzung der eigenthümlichen Masse, welche diesen Geschwülsten den Typus aufprägt, ist noch wenig bekannt. Ich werde daher über dasjenige, was ich selbst in dem von mir untersuchten Falle gefunden habe, etwas ausführlicher berichten, während ich mich sonst darauf beschränken werde, in den einzelnen Fällen nur die Ergebnisse der chemischen Untersuchung zu erwähnen und in betreff der angewandten Methode auf dasjenige zu verweisen, was ich weiter oben im allgemeinen darüber gesagt habe.

Eine dritte Form glandulärer proliferirender Geschwülste des Ovarium ist gegenüber den bisher geschilderten Kystomen ausgezeichnet durch die vollständige Dünnflüssigkeit des Inhaltes der einzelnen Hohlräume. Schon die allerjüngsten Hohlräume enthalten diese wässerige Flüssigkeit. Allein trotz der wässerigen Beschaffenheit hat die Flüssigkeit, wie wir sehen werden, eine nahe chemische Verwandtschaft mit jener zähflüssigen Masse. Und das ist der Grund, warum ich diese Art von Ovarialkystomen im Anschlusse an die eben geschilderten beiden Gruppen als eine dritte Gruppe bespreche.

In ihrem anatomischen Baue, der multiloculären Anlage, der Entwicklung aus Cylinderepithelschläuchen, die sich zu adenomartigen Wucherungen und Cysten umwandeln, gleichen sie völlig den typischen Ovarialkystomen. Nur einige Abweichungen in der histologischen Beschaffenheit des Cystenepithels sind bemerkenswerth, und auf diese werde ich später bei Erwähnung des hierher zu rechnenden Falles näher eingehen.

Ausdrücklich will ich jedoch schon hier hervorheben, dass ich unter diese Gruppe von Ovarialkystomen nicht jene Fälle von multiloculären Flimmerepithelkystomen rechne, welche auch einen dünnflüssigen Inhalt bergen und in ihrem Baue eine grosse Aehnlichkeit mit der erwähnten Art von Kystomen haben. Diesen Flimmerepithelkystomen kommt die chemische Verwandtschaft des Cysteninhaltes mit dem Colloidstoffe der typischen glandulären Kystome, welche gewiss für die Entstehungsweise dieser Tumoren nicht ohne Bedeutung ist, nicht zu, wovon ebenfalls später ausführlicher die Rede sein wird.

Ich gehe nunmehr zu der Darstellung der einzelnen Fälle über.

a. **Ganz typische glanduläre proliferirende Ovarialkystome.**

1. Hentschel. J.-Nr. 200, Jahrg. 1888/89. Rechtsseitiges grosses glanduläres proliferirendes Ovarialkystom. Der

Tumor, welcher allseitig verwachsen war und deshalb auf der Oberfläche nicht glatt ist, entsprechend den gelösten Verwachsungen, besteht aus einer Hauptcyste mit dünnflüssigem bräunlichem Inhalte und einer grossen Anzahl kleinerer und grösserer Nebencysten mit einem Inhalte von der Beschaffenheit dicken Gummischleimes. An der Innenfläche der jüngeren Cysten das bekannte schöne hohe Cylinderepithel mit glasigem Zellleibe und kleinem, an der Basis stehendem Kerne in einschichtiger Lage.

Die bräunliche Flüssigkeit ist ganz schwach alkalisch, hat ein spec. Gewicht von 1,026 und giebt mit allen Eiweissreagentien starke Niederschläge, bei Zusatz von Essigsäure keine fadenziehende Fällung, ebensowenig wie die zähe Flüssigkeit der kleineren Cysten, welche sich übrigens mit der Essigsäure schwer mischt. Die fadenziehende farblose Substanz wird, vermischt mit einem Theile der bräunlichen Flüssigkeit, wie gewöhnlich mit dem doppelten Volumen Alkohol behandelt, wobei ein fadiges Gerinnsel, das sich beim Umrühren um den Glasstab fest anlegt, neben einem weissflockigen, zu Boden sinkenden Niederschlage entsteht. Diese Masse wird, wie oben beschrieben, mit Alkohol und Aether weiter behandelt und getrocknet. Das so entstandene leicht gelbliche Pulver enthält kein Mucin, dagegen reichlich Pseudomucin und ergiebt bei der Stickstoffbestimmung durchschnittlich 12,50 Proc. und bei der Aschenbestimmung 2,10 Proc., woraus der Stickstoffgehalt der aschefreien Substanz auf **12,77 Proc.** berechnet werden muss.

2. Beinlich. J.-Nr. 217, Jahrg. 1888/89. Sehr grosses glanduläres proliferirendes Ovarialkystom. Eine Hauptcyste mit dünnflüssigem Inhalte und leistenartigen Vorsprüngen an der Innenwand. Ausserdem eine grosse Anzahl kleinerer Cysten mit theils bräunlicher von Cholestearin glitzernder, theils weisser dicklicher, theils ganz glasklarer zäher Flüssigkeit. In der Nähe des Stieles der Geschwulst Reste ovariellen Gewebes. Die Innenfläche der verschiedenen kleineren Cysten ist von einer einschichtigen Lage schöner „Becherzellen“ ausgekleidet, an welchen man einen basalen bläschenförmigen Kern, der von einer geringen Menge körnigen Protoplasma's umgeben ist, und einen äusserst blassen durchsichtigen Zellinhalt unterscheidet.

a. Der dünnflüssige Inhalt der grossen Cyste ist röthlich-braun, deutlich alkalisch, trübe, etwas klebrig, glitzert stark (Cholestearin). Bei Zusatz von Alkohol reichliche weisse flockige Fällung. Dieselbe enthält reichlich Pseudomucin, kein Mucin und enthält 14,43 Proc. N, sowie 2,55 Proc. Asche. Die aschefreie Masse enthält also **14,81 Proc. N.**

b. Die mehr zähe, kaum giessbare Masse der kleineren Cysten ist zum Theile glasklar, zum Theile weisslich und trübe, zum Theile mit weissen Flocken durchsetzt. Mikroskopisch bestehen die weissen Flocken aus Fettkörnchenkugeln, die unregelmässige, zum Theile polyedrische Umrisse haben, Fettkügelchen, Leukocythen ähnlichen Zellen und Zelldetritus.

Die zähe Masse, welche gemischt ist aus der ganz glasklaren und der weisslichen trüben, zeigt sich schwach alkalisch. Sie wird durch Essigsäure beim Schütteln bis zur Opalescenz getrübt, aber nicht gefällt; bei weiterem Zusatze von Ferrocyankalium wird die Opalescenz zu einer sehr dichten weissen Trübung. Bei Zusatz von Alkohol entstehen um den umrührenden Glasstab anklebende, durchscheinende, langfadige Gerinnsel und ein spärlicher weisser Niederschlag. Diese Masse wird entfettet und getrocknet, wie gewöhnlich. Sie enthält sehr reichlich Pseudomucin, kein Mucin. Die Stickstoffbestimmung ergiebt im Durchschnitte 11,10 Proc. Zur Aschebestimmung reichte die Substanz nicht aus.*)

3. Kobitz. J.-Nr. 22, Jahrg. 1889/90. Grosses glanduläres proliferirendes Ovarialkystom von derselben makroskopischen und mikroskopischen Beschaffenheit, wie die beiden vorhergehenden.

Die aus den kleineren Cysten mit grosser Sorgfalt entnommene glasklare zähe Flüssigkeit ist ziemlich stark alkalisch, hat ein spec. Gewicht von 1,025 und giebt mit Alkohol die charakteristische fadige Fällung. Diese weiter mit Alkohol behandelte, dann entfettete, getrocknete und zu Pulver zerriebene Masse ist dem ganzen chemischen und physikalischen Verhalten nach als fast reines Pseudomucin zu betrachten. Der Stickstoffgehalt beträgt 7,88—7,89 Proc., der Aschegehalt 2,79 Proc. Die aschefreie Substanz enthält also **8,11 Proc. N.**

4. Glumb. J.-Nr. 79, Jahrg. 1889/90. Glanduläres proliferirendes Ovarialkystom. Der Tumor besteht aus einer reichlichen Anzahl grösserer und kleinerer, durchweg mit zähflüssigem, schneidbarem Inhalte gefüllter Hohlräume, welche zwischen mikroskopisch kleinen und solchen von Faustgrösse wechseln, so dass der ganze Tumor eine gross- und kleinbucklige Oberfläche zeigt. Da eine Hauptcyste und ebenso eine das Ganze umfassende Membran fehlt, so sieht die Geschwulst ausgeprägt glasig aus. Die mit Gefässen reich durchzogene Innenfläche der Cysten zeigt überall die charakteristischen wohl erhaltenen hohen Cylinderzellen mit glasigem Zellleibe in einschichtiger Lage. Die glashelle zähe Inhaltsmasse, möglichst rein aufgefangen, ist mit der Scheere schneidbar, aber noch giessbar, deutlich alkalisch; sie wird durch Essigsäure nicht verändert und bei weiterem Zusatze von Ferrocyankalium nur wenig weisslich getrübt (kein Mucin, etwas Eiweiss). Alkohol machte faserige Gerinnsel am Glasstabe und sehr wenig sedimentirenden weissen Niederschlag. Reichlich Pseudomucin nachweisbar. Der vom Niederschlage abfiltrirte Alkohol ist frei von reducirender Substanz. Die faserigen Gerinnsel werden zusammen mit dem weissen Niederschlage, wie gewöhnlich, zur Stickstoffbestimmung bereitet: 9,50 Proc. N. Dabei 2,39 Proc. Asche. Die aschefreie Substanz enthält also **9,73 Proc. N.**

*) Da das Mittel der Aschenbestimmungen aus vier anderen ähnlichen Substanzen (Hentschel, Kobitz, Glumb, Simmerling) 2,22 Proc. beträgt, so ist der Stickstoffgehalt der aschefreien Substanz aus 11,10 auf etwa 11,35 Proc. zu berechnen.

5. Wolff. J.-Nr. 98, Jahrg. 1889/90. Glanduläres proliferirendes Ovarialkystom. Der mehr als mannskopfgrosse Tumor enthält eine reichlich kindskopfgrosse Cyste, mehrere bis faustgrosse Säcke und eine grosse Anzahl ganz kleiner Hohlräume. Während die letzteren mit der bekannten glasklaren und zähflüssigen Masse erfüllt sind, ist der Inhalt der übrigen Cysten dünnflüssig und ausserordentlich cholestearinhaltig, so dass die ganze Flüssigkeit stark glitzert. Die Innenfläche der grossen Cysten zeigt zahlreiche Leisten und ist übersät mit glasigen Vorbucklungen der Wand und dabei ausnehmend buntfarbig infolge von gelblichen und röthlichen Flecken und durch Einlagerung von Cholestearinplättchen. Die Zellen der Innenwand sind kleine kurze Cylinder, zum grossen Theile verfettet. Die Innenfläche der kleinsten Cysten dagegen zeigt wiederum die typischen schönen „Becherzellen“ in einschichtiger Lage.

a. Der glasklare Inhalt der kleinsten Cysten ist deutlich alkalisch, wird durch Essigsäure nicht verändert und giebt mit Eiweissreagentien keinen Niederschlag.

b. Der Inhalt der Hauptcyste ist gelb-bräunlich, fast klar, ziemlich stark alkalisch, leicht giessbar, auch nach längerem Zerreiben zwischen den Fingern fast gar nicht klebrig; spec. Gewicht 1,017. Er giebt mit Eiweissreagentien starke Niederschläge. Durch Alkohol entsteht ein bräunlich-gelber flockiger Niederschlag. In demselben Pseudomucin nachweisbar, kein Mucin. Der abfiltrirte Alkohol ist frei von Zucker. Die Stickstoffbestimmung ergiebt 14,42 Proc., die Aschebestimmung 3,14 Proc. Die aschefreie Substanz enthält demnach **14,88 Proc. N.**

c. Der Inhalt der mittelgrossen Cysten ist eine weisslich-gelbe, gut giessbare, wenn auch schon etwas mehr zähe Flüssigkeit, die mit Alkohol eine weisse faserige Ausfällung giebt. Das alkoholische Filtrat giebt keine Zuckerreaction. Im Filterrückstande Pseudomucin, kein Mucin. Die Stickstoffbestimmung ergiebt 13,23 Proc., die Aschebestimmung 3,64 Proc. Die aschefreie Substanz enthält also **13,73 Proc. N.**

6. Simmerling. J.-Nr. 121, Jahrg. 1889/90. Proliferirendes glanduläres Ovarialkystom, complicirt mit einer kleinen carcinomatös entarteten Dermoidcyste. Kindskopfgrosser Tumor mit glatter grosshöckeriger Oberfläche, im allgemeinen weisslich-gelb, mit vielfachen glasig-bläulichen Buckeln. Am Boden der Geschwulst in der Nähe des etwa $1^1/_2$ Querfinger breiten Mesosalpinx fühlt sich der Tumor mehr solide an. Ein Einschnitt lehrt, dass dort, von einer dicken fibrösen Wand umgeben, eine apfelgrosse Dermoidcyste liegt, erfüllt mit gelber Schmiere und pigmentlosen Haaren; in der Wand kleine schalenförmige Verkalkungen. Eine verhältnissmässig dünne bindegewebige Wand trennt die Dermoidcyste von dem übrigen Kystom. An mikroskopischen Durchschnitten dieser Wand sieht man auf der einen Seite Cutisgewebe mit tief und gleichmässig hineindringenden Plattenepithelzellennestern (Carcinom), in der Mitte gefässhaltiges mehr lockeres Bindegewebe und auf der anderen Seite das einschichtige schöne Cylinderepithel, welches die-

ser Klasse von Kystomen eigenthümlich ist. Nur in den sehr vereinzelten kleinen Cysten mit dünnflüssigem Inhalte, welche sich hier und dort finden, erscheint das Epithel im allgemeinen kleiner und auch schmaler. Die überwiegende Mehrzahl der in ihrer Grösse ausserordentlich wechselnden Cysten ist mit grauem, trübem, zähem, schneidbarem, zuweilen auch etwas mehr dünnflüssigem Inhalte erfüllt, während eine eigentliche Hauptcyste fehlt. In der Wand der Geschwulst sind Packete von Faustgrösse zu finden, in welchen durch dünne Bindegewebsbalken von einander getrennte Hohlräume bienenwabenartig aneinander liegen. Der zähe, ziemlich stark alkalische Inhalt der etwas grösseren Hohlräume wird gesammelt und mit Alkohol wie gewöhnlich behandelt. Das dadurch entstandene fadige Gerinnsel enthält reichlich Pseudomucin, kein Mucin. Die Stickstoffbestimmung ergiebt 10,14 Proc., die Aschebestimmung 1,61 Proc. Die aschefreie Substanz enthält folglich **10,31 Proc. N.**

Die geschilderten sechs Fälle sind als mehr oder weniger typische Fälle von proliferirenden glandulären Kystomen des Ovarium zu betrachten. Alle zeigen das bekannte schöne Cystenepithel, welches man gewöhnlich als in „schleimiger" oder in „colloider" Metamorphose begriffen bezeichnet. In allen Fällen war die Stickstoffmenge des Cysteninhaltes im Verhältnisse zu den früher erwähnten Fällen von Hydrops follicularis erheblich verringert. Dem entsprechend war in allen Fällen Pseudomucin reichlich vorhanden, während Mucin sicher fehlte. Ausser diesen Fällen habe ich noch eine grosse Anzahl ähnlicher Kystome lediglich auf Pseudomucin hin untersucht. Stets gelangen die Reactionen sehr leicht und schön.

b) Glanduläres proliferirendes Ovarialkystom mit durchweg consistentem Inhalte.

7. Holubars. J.-Nr. 210, Jahrg. 1888/89. „Pseudomyxoma" ovarii dextri bei gleichzeitig bestehendem „Pseudomyxoma" peritonei totius. Der Tumor ist 20 Pfd. schwer. Die ihn überziehende Wand ist sehr dünn. Auf Durchschnitten sieht man ein feines Maschenwerk von bindegewebigen Scheidewänden, welche grosse und kleine Räume umgrenzen. Diese Räume sind erfüllt mit einer sulzigen oder glasigen, stellenweise mit Fetzen käsiger weisser Massen durchzogenen Substanz. Mikroskopisch sieht man in der durchscheinenden Masse kleinste Fettkügelchen, spindelige entartete (Bindegewebs-?) Zellen und rundliche verfettete Zellen, von denen es sich nicht mit Sicherheit entscheiden lässt, ob es ausschliesslich Leukocythen oder auch zu Grunde gegangene Epithelien sind. Die Scheidewände sind zum grössten Theile bekleidet mit einer mehr oder weniger gut erhaltenen einschichtigen Lage von Cylinderzellen, zumeist kleinen niedrigen Zellen mit verhältnissmässig grossem Kerne.

„Schleimige“ oder „colloide“ Veränderungen wurden an denselben nicht beobachtet.

Die glasige Inhaltsmasse ist stark alkalisch. Zusatz von Essigsäure ruft eine leichte Trübung hervor, doch dringt die Säure nicht recht in die Gallerte ein. Die Substanz wird mit dem doppelten Volumen Alkohol zerrührt, wobei sich weisse Gerinnungen bilden. Das alkoholische Filtrat enthält keine reducirende Substanz. Der Filterrückstand wird, wie gewöhnlich, weiter mit Alkohol und Aether behandelt und getrocknet. Von dieser zu Pulver verarbeiteten Substanz wird ein Theil direct mit Salzsäure gekocht: das nach Ausfällen des Eiweisses gewonnene Filtrat giebt bei Anstellung der Trommer'schen Probe sehr reichliche Reduction.

Ein anderer Theil der durch Alkohol gefällten Masse wird mit Wasser zerrieben und mit Wasser überschüttet: Schon nach einer Stunde ist das weissliche Pulver zu einer aus kleinen glasigen Klümpchen bestehenden Masse aufgequollen, so dass das Glas umgekehrt werden kann, ohne dass etwas ausfliesst. Diese Masse ist zur Anstellung von Reactionen nicht geeignet. Setzt man nun weiterhin unter Umrühren Wasser hinzu, so erhält man auch nach längerer Einwirkung keine gleichmässige Lösung, sondern eine wässerige, fast klare Flüssigkeit, in welcher glasige, leicht trübe Flocken suspendirt sind.

Fügt man zu derselben in einem Bechergläschen verdünnte Essigsäure hinzu, so wird die gesammte Flüssigkeit gleichmässig stark getrübt. Bei weiterem Zusatze hellt sich die Flüssigkeit zum grossen Theile wieder auf, und man sieht nun wieder die oben erwähnten glasigen Flocken, nur haben dieselben eine fast milchige Trübung angenommen. Weder Erwärmen der Flüssigkeit vor Essigsäurezusatz, noch eine längere Einwirkung der Säure ändern irgend etwas an der Reaction.

Ein anderer Theil der aufgequollenen und mit Wasser verdünnten Masse wird filtrirt. Das sehr langsam entstandene Filtrat giebt mit Essigsäure eine im Ueberschusse glatt lösliche Trübung und liefert nach dem Kochen mit Salzsäure keine reducirende Substanz. Der Rest des Filtrates wird verdunsten gelassen: es bleibt ein äusserst spärlicher Rückstand, welcher in Wasser zu äusserst kleinen glasigen Fädchen aufquillt. Auch hierin ist kein Glycoproteïd nachweisbar. Dagegen entsteht bei Zusatz sowohl von Essigsäure und Ferrocyankalium, als von Salzsäure und Phosphorwolframsäure leichte Trübung. Es gehen also aus der gequollenen Masse nur Spuren von Eiweiss beim Filtriren über, aber nicht das in der Substanz bereits nachgewiesene Glycoproteïd. Diese Versuche werden mehrfach wiederholt, auch wird statt des Wassers 1 proc. Sodalösung zur Extraction verwendet, stets mit demselben Ergebnisse. Die durch Alkohol gefällte Masse ist also unlöslich in Wasser, quillt nur darin auf und kann nicht filtrirt werden.

Ein anderer Theil des Alkoholniederschlages wird mit Natronlauge verrührt: es entsteht eine etwas trübe Lösung. In derselben bildet sich durch Essigsäure eine stärkere Trübung ohne Aufhellung bei

Zusatz im Ueberschusse, dagegen keine Fällung. Eine kleine Menge der trüben alkalischen Lösung wird filtrirt. Das Filtrat ist klar, giebt mit Essigsäure eine im Ueberschusse glatt lösliche Trübung und liefert beim Kochen mit Salzsäure „Zucker". Die durch Alkohol gefällte Masse ist also löslich in concentrirtem Alkali und das Filtrat dieser Lösung enthält „Pseudomucin", dagegen kein Mucin. Die Stickstoffbestimmung des Alkoholniederschlages ergiebt 8,61 Proc., die Aschenbestimmung **8,88 Proc.** Die aschefreie Substanz enthält also **9,45 Proc. N.**

Wir haben es also hier mit einem chemischen Körper zu thun, welcher ganz im allgemeinen als eine Colloidsubstanz zu bezeichnen ist und mit dem Mucin und Pseudomucin die Eigenschaft theilt, beim Kochen mit Säuren „Zucker" abzuspalten. Dieses Glycoproteïd ist nicht Mucin, wie sowohl aus seinem Verhalten gegen Essigsäure hervorgeht, als auch aus dem bei der Stickstoffbestimmung gefundenen niedrigen Werthe. Denn Mucin hat 12 Proc. N, dieser Körper dagegen weniger als $9^1/_2$ Proc. N. Andererseits aber ist der Körper auch nicht als identisch zu bezeichnen mit dem Pseudomucin von Hammarsten, da er sich als völlig unlöslich in Wasser und darum auch als völlig unfiltrirbar erwiesen hat. Er ist im übrigen, ebenso wie echtes Pseudomucin, löslich in Alkali, und sein Alkoholniederschlag quillt vollständig wieder zu der ursprünglichen Masse auf, aus welcher der Niederschlag durch Alkohol entstanden war.

Es ist also der Körper sehr nahe verwandt mit dem Pseudomucin von Hammarsten, und ich möchte ihn deshalb vor der Hand als ein modificirtes Pseudomucin betrachten. Da bei der ungenügenden Charakterisirung dieses Körpers eine eigene Benennung noch nicht möglich ist, so möchte ich denselben als „Pseudomucin β" bezeichnen, im Gegensatze zu dem „Pseudomucin α", d. h. dem typischen Pseudomucin (Hammarsten). Vielleicht besteht zwischen Pseudomucin β und Pseudomucin α eine ähnliche Beziehung, wie sie zwischen dem Mucinogen und dem eigentlichen Mucin nach Hammarsten besteht.

Bei der Durchsicht der Literatur über die Colloidsubstanzen fiel mir nun auf, dass der in dem „Pseudomyxom" des Ovarium von mir gefundene Körper eine grosse Aehnlichkeit zeigt mit dem von Wurtz[53] aus dem Colloidkrebse einer Brustdrüse, bez. dessen Metastase in der Lunge dargestellten Colloid. Auch diese Colloidsubstanz war unlöslich in Wasser, löslich in concentrirtem Alkali, in welcher Lösung Essigsäure Trübung, nicht Fällung hervorrief. Ausserdem war dieselbe auch dadurch ausgezeichnet, dass sie nur

7 Proc. N enthielt. Wenn meine als Pseudomucin β bezeichnete Colloidsubstanz 9,5 Proc. N enthielt, so ist zu bedenken, dass diese mit Eiweiss etwas verunreinigt war. Da diese Beziehungen zwischen der Wurtz'schen Colloidsubstanz und meinem Pseudomucin β nicht unwichtig sind, so werde ich später noch einmal darauf zurückkommen müssen.

Die zu Grunde liegende Geschwulst war im übrigen als ein multiloculäres Eierstockskystom aufzufassen. Zu bemerken ist nur, dass die Epithelien der Hohlräume nicht in der für die typischen Kystome charakteristischen „colloiden" Umwandlung angetroffen wurden, sondern sich als einfache cubische Zellen darstellten.

c) Glanduläres proliferirendes Ovarialkystom mit durchweg dünnflüssigem Inhalte.

8. Kuschke. J.-Nr. 118, Jahrg. 1889/90. Die Geschwulst dehnte den Unterleib einer äusserst corpulenten Frau sehr stark aus (Leibesumfang 150 cm). Den grössten Raum des ganzen Tumors nimmt eine Hauptcyste ein mit etwa einem Eimer voll brauner trüber Flüssigkeit. In der Wand derselben zahlreiche kleinste Cysten mit dünnflüssigem Inhalte. An der Innenfläche der Hauptcyste das bekannte buntscheckige Bild: Leisten und Erhabenheiten neben Buchten und Einsenkungen mannigfacher Art, locker aufsitzende frische und alte Blutgerinnsel, rothe, braune und gelbe Flecke, Cholestearinplättchen, zahlreiche, zum Theile stark erweiterte Blutgefässe. Die Zellen der Innenfläche sind kleine schmale Cylinderzellen, fast durchweg in fettiger oder colliquativer Degeneration.

Ausser der Hauptcyste findet sich eine Anzahl mittelgrosser Räume mit besser erhaltenen schmalen Cylinderepithelien, welche einen schönen bläschenförmigen schmalen Kern und ein äusserst zart granulirtes Protoplasma mit scharfem Saume aufweisen; nirgends Andeutungen von „schleimigen" oder „colloiden" Veränderungen. Zwischendurch eine Unzahl kleiner und kleinster Cysten.

Am Boden der Geschwulst (in der Nähe des Stieles) ist die Wand bis zu vier Querfinger Dicke plattenartig verdickt und zeigt auf dem Durchschnitte zum grössten Theile ein bienenwabenartiges Aussehen. Der hier vorhandene Inhalt ist stark eingedickt und besteht aus einer wässerigen Flüssigkeit, in welcher Fett, Cholestearin und Zelltrümmer suspendirt sind, namentlich viele kleine, als Kerne anzusprechende Stiftchen und Kügelchen. Die bindegewebigen schmalen Zwischenwände sind mit einer einschichtigen Lage äusserst schmaler und darum dichtstehender und lang aussehender Cylinderepithelien bekleidet, an welchen der basalständige stäbchen- oder spindelförmige Kern $^2/_3$ der Zelle einnimmt, während der übrige Theil der Zelle aus einem blassen, zarten, durch die gewöhnlichen Kernfarbstoffe wenig oder gar nicht färbbaren, äusserst fein granulirten Protoplasma besteht. Diese Zellen zeigen eine grosse Neigung zum Zerfall; denn oft findet sich auch in

den allerjüngsten Hohlräumen schon die Zellschicht wie auseinandergesplittert, und im Cysteninhalte sieht man unzählige Zelltrümmer, deren Kerne am besten erhalten sind. Andere Partien der plattenartigen Verdickung der Wand sind mehr solide und zeigen mikroskopisch in einem zellreichen jungen Bindegewebe zahlreiche adenomartig angeordnete Drüsenschläuche und kleinste Cysten. Ueberall dasselbe Epithel, wie es soeben genauer beschrieben. Während die grösseren und die grössten Hohlräume einen mehr braunen, trüben, dünnflüssigen Inhalt bergen, enthalten die kleineren Räume eine mehr klare farblose Flüssigkeit, aber mit so massigem Sediment, dass der aus den angestochenen Cysten ausfliessende Inhalt, der anfangs ganz klar aussieht, zuletzt ein trübes weisses oder gelbliches Aussehen annimmt.

Es wird untersucht: a) der braune, leicht alkalische, äusserst eiweissreiche Inhalt der Hauptcyste. Der durch Alkohol erzeugte Niederschlag ist sehr feinkörnig und ziegelmehlfarben. Ein Theil desselben wird mit Wasser zerrieben und zwei Tage unter Wasser stehen gelassen, wobei er zum Theile aufquillt, dann filtrirt. Das Filtrat wird durch Essigsäure opalescent, aber nicht gefällt, und giebt nach Kochen mit Salzsäure deutlichen Erfolg bei der Trommer'schen Probe. Dieselben Ergebnisse mit der durch eine 1proc. Sodalösung hergestellten Auflösung des durch Alkohol erzeugten Niederschlages. Es ist also deutlich Pseudomucin, dagegen kein Mucin vorhanden. Im alkoholischen Filtrate keine reducirende Substanz. Die Stickstoffbestimmung ergiebt 14,75 Proc., die Aschebestimmung 2,10 Proc. Die aschefreie Substanz enthält demnach **15,07 Proc. N.**

b) der weissliche bis grau-gelbliche dünnflüssige Inhalt aus einer grossen Anzahl kleinerer Cysten. Die Flüssigkeit ist sehr schwach alkalisch, erst nach längerem Zerreiben zwischen den Fingern klebrig, enthält Eiweiss und giebt mit Alkohol einen äusserst feingrieslichen weissen Niederschlag, welcher sich als frei von Mucin, aber reich an Pseudomucin erweist. Im alkoholischen Filtrat kein Zucker. Die Stickstoffbestimmung ergiebt 10,26 Proc., die Aschenbestimmung 2,45 Proc. Die aschefreie Substanz enthält also **10,52 Proc. N.**

Die vorstehend geschilderte Geschwulst hat in ihrem Bau und in ihrer Entwicklung die allergrösste Aehnlichkeit mit den typischen proliferirenden glandulären Kystomen des Ovarium. Es findet sich eine grosse Hauptcyste, deren Inhalt, wie aus der Stickstoffbestimmung ersichtlich, ein überwiegend eiweisshaltiger ist, und ausserdem eine grosse Anzahl kleinerer Hohlräume, deren Inhalt zum weitaus grössten Theile aus einem Glycoproteïde besteht, welches die chemischen Reactionen des Pseudomucins zeigt. Hier aber erscheint die Pseudomucinlösung trotz der verhältnissmässig geringen Eiweissbeimischung in einer anderen Form, als die Auflösung des typischen Pseudomucins von Hammarsten, nämlich als eine dünnflüssige, nicht fadenziehende, leicht filtrirbare

Lösung. Wir haben es also hier wiederum mit einem anderen Pseudomucin zu thun. In analoger Weise möchte ich dasselbe im Gegensatze zu den oben besprochenen Pseudomucinen (α und β) als Pseudomucin γ bezeichnen.

In Betreff der histologischen Beschaffenheit des Cystenepithels dieser Geschwulst ist zu bemerken, dass dasselbe ebenso wie in dem vorigen Falle (Holubars) frei war von „schleimiger" oder „colloider" Veränderung, aber wiederum von einer ganz anderen Gestalt, als in Fall Holubars. Während dort die Zellen klein und cubisch waren, sahen wir hier auffallend schmale und darum verhältnissmässig hohe, dicht gedrängte Zellen mit stäbchenförmigem grossem Kerne und einem leicht granulirten, wenig transparenten Zellleibe, und diese Zellen fast durchweg in Zerfall begriffen, d. h. in Loslösung von der Wand und Auflösung des Protoplasma's.

Wenn wir nun die bisher geschilderten acht Fälle von proliferirenden glandulären Kystomen noch einmal gemeinsam betrachten, so finden wir zunächst trotz aller Verschiedenheiten im Einzelnen doch eine wesentliche Uebereinstimmung in allen Fällen, das ist die Thatsache, dass der Stickstoffgehalt des Cysteninhaltes durchweg ein verhältnissmässig erheblich herabgesetzter ist. Auf den folgenden zwei Tabellen habe ich gegenübergestellt:

1) in Tabelle A die Stickstoffwerthe der normalen oder hydropisch entarteten Follikel und

2) in Tabelle B die Stickstoffwerthe der proliferirenden glandulären Kystome.

Tabelle A.

1. Normale Follikel.		2. Hydrops follicularis.	
1. vom Menschen	15,20 Proc. N.	1. v. H.	16,52 Proc. N.
2. do.	15,25 „ „	2. N. N.	15,31 „ „
3. vom Rinde . .	15,93 „ „		
4. vom Pferde . .	16,44 „ „		

Tabelle B.

Glanduläre proliferirende Kystome.

1. Hentschel . .	12,77 Proc. N.	5. Wolf (Hauptcyste)	14,88 Proc. N.
2. Beinlich (Hauptcyste) . . .	14,81 „ „	„ (Nebencyste)	13,73 „ „
„ (Nebencyste)	11,35 „ „	6. Simmerling . .	10,31 „ „
3. Kobitz	8,11 „ „	7. Holubars . . .	9,45 „ „
4. Glumb	9,73 „ „	8. Kuschke (Hauptcyste) . . .	15,07 „ „
		„ (Nebencyste)	10,52 „ „

Ein Vergleich der beiden Tabellen zeigt auf den ersten Blick die grossen Unterschiede zwischen den Werthen der Tabelle A von denen der Tabelle B. Wir haben es eben bei den Kystomen nicht, wie bei der Flüssigkeit der Graaf'schen Follikel, mit reinen Eiweisslösungen zu thun, sondern mit Flüssigkeiten, in welchen neben einer mehr oder minder grossen Menge von Eiweiss mehr oder minder grosse Mengen eines Glycoproteïds vorhanden sind, welches sich bei näherer Untersuchung nicht als Mucin*), sondern als ein „Pseudomucin" im weiteren Sinne des Wortes ergeben hat. Es bestätigt diese meine Beobachtung die Befunde von Hammarsten[3] und Ørum[4], welche gleichfalls in diesen Ovarialkystomen stets Pseudomucin gefunden haben. Wie aber aus den erheblichen Verschiedenheiten der einzelnen Zahlenwerthe der Tabelle B ersichtlich, ist der Gehalt der verschiedenen untersuchten Flüssigkeiten an Pseudomucin ein erheblich verschiedener. Der Grad der Herabsetzung des Stickstoffwerthes zeigt — vorausgesetzt eine constante oder doch nur in geringen Grenzen variable chemische Zusammensetzung des Pseudomucins, bezw. der Pseudomucine — geradezu an, wie gross der Gehalt der Flüssigkeit an Pseudomucin ist.

In der Flüssigkeit ganz grosser Cystenräume, die sich in der Regel schon durch Farbe, spec. Gewicht, Durchsichtigkeit, Consistenz u. dgl. wesentlich von dem zähen Inhalte der kleineren jüngeren Cysten unterscheidet, überwiegt bekanntlich bei weitem der Eiweissgehalt, wenn auch, wie wir sahen, gewisse Mengen von Pseudomucin stets nachweisbar bleiben. In den jüngeren Cysten dagegen herrscht das Pseudomucin vor. Und in den allerjüngsten Cystenräumen ist meist gar kein Eiweiss zu finden.

Dementsprechend finden wir in den grossen oder Hauptcysten der Geschwülste die höchsten Stickstoffwerthe: 14,81 (Beinlich), 14,88 (Wolff) und 15,07 (Kuschke), in der Flüssigkeit der mittelgrossen Cystenräume schon geringere: 13,73 (Wolff); in den kleineren Hohlräumen ist der Stickstoffgehalt noch erheblich niedriger, und zwar um so niedriger, je sorgfältiger der ganz zähe, glasklare Inhalt aufgefangen wurde, welcher auch von Hammarsten[1] schon als eine fast reine Pseudomucinlösung auf-

*) Ausdrücklich will ich hervorheben, dass die in mehreren Fällen beobachtete Trübung der Flüssigkeit bis zur Opalescenz durch Zusatz von Essigsäure noch nicht für Mucin spricht, sondern auf die Anwesenheit von Eiweisskörpern hinweist. Nur eine wirkliche Fällung deutet Mucin an.

gefasst worden ist. Während in Fall Hentschel, wo die zähen Massen mit den dünnflüssigen der Hauptcyste vermischt untersucht wurden, 12,77 Proc. N gefunden wurden und in Fall Beinlich, wo bei dem Sammeln aus vielen kleinen Cysten Blut sich beimengte, 11,35 Proc. N, sind alle übrigen gefundenen Werthe unter 11. Hammarsten fand, wie oben bereits mitgetheilt, in dem von ihm rein dargestellten Pseudomucin 10,26—10,30 Proc. N, was ungefähr den von mir in Fall Kuschke (10,52 Proc. N) und Fall Simmerling (10,31 Proc. N) gefundenen Zahlen entsprechen dürfte, wobei ich jedoch ausdrücklich betonen möchte, dass meine Untersuchungen dem ursprünglichen Plane gemäss nicht an rein dargestelltem Pseudomucin gemacht sind.

Auffällig sind nun die drei niedrigsten Werthe in Fall Glumb (9,73 Proc. N), Fall Holubars (9,45 Proc. N) und Fall Kobitz (8,11 Proc. N). Diese Zahlen würden sicherlich noch geringer ausgefallen sein, wenn ich die Stickstoffbestimmungen an dem von Eiweiss befreiten Materiale vorgenommen hätte. Um so mehr stehen diese Zahlen, besonders die 8,11 Proc. in Fall Kobitz, welcher als ein typisches proliferirendes glanduläres Kystom aufzufassen ist, im Widerspruche mit den von Hammarsten für das rein dargestellte Pseudomucin gefundenen Zahlen (10,26 bis 10,30 Proc.).

Bei der Beurtheilung dieses Widerspruches wären folgende drei Möglichkeiten zu berücksichtigen:

Entweder könnte das von mir untersuchte Material freies genuines Kohlehydrat enthalten haben und dadurch der Stickstoffgehalt herabgedrückt worden sein. Dies ist jedoch nicht der Fall, da Hammarsten selbst angiebt, ein solches Kohlehydrat niemals in dem Inhalte der hier in Betracht kommenden Kystome gefunden zu haben. Ich selbst habe mich in zwei Fällen gleichfalls von dem Fehlen desselben überzeugt.

Oder die höheren Stickstoffzahlen der Hammarsten'schen Substanz könnten dadurch bedingt sein, dass das von diesem Forscher rein dargestellte Pseudomucin in der That doch nicht ein völlig reiner Körper war, sondern dass er noch etwas Eiweiss enthielt. Diese Möglichkeit hat nun Hammarsten selbst schon erwogen; doch gelang es ihm nicht, auch nur Spuren von Eiweiss im Pseudomucin nachzuweisen.

Es bleibt also nur eine dritte Möglichkeit, die Verschiedenheit meiner Stickstoffzahlen von denen Hammarsten's zu er-

klären übrig, nämlich die, dass durch die von Hammarsten angewendete Methode der Reindarstellung des Pseudomucins die Substanz selbst chemisch verändert worden ist. Diese Möglichkeit hat nun viel Wahrscheinlichkeit für sich. Hammarsten hat sich nämlich zum Zwecke der Darstellung des Pseudomucins der fractionirten Alkoholfällung bedient. Nach der Angabe von Płosz[9] giebt jedoch die colloide Substanz der in Rede stehenden Kystome bei fractionirter Alkoholfällung „gewisse Mengen des reducirenden Zersetzungsproductes an den Alkohol ab, wobei das andere Zersetzungsproduct, welches aller Wahrscheinlichkeit nach den ganzen Stickstoff des Körpers enthält, als unlöslich zurückbleibt". So also könnte es kommen, dass die von Hammarsten dargestellte Substanz nach Verlust gewisser Mengen reducirender, also stickstoffloser Substanz einen dementsprechend höheren Procentgehalt an Stickstoff erhält.

Thatsächlich sind nun auch die Hammarsten'schen Stickstoffzahlen nicht blos höher als die meinigen, sondern auch höher als die übrigen, allerdings sehr spärlichen Zahlen, die in der Literatur darüber angegeben sind. Es gelang mir nur drei hierhergehörige Angaben aufzufinden, eine von Płosz[9], eine von Landwehr[11] und eine von Gautier, Cazeneuve und Daremberg[54]. Letztere Forscher fanden in ihrem „Colloidin" des Eierstockscolloids nur 6 Proc. N. Doch ist diese Zahl zweifellos zu niedrig und hat vielleicht, wie schon Hammarsten wohl mit Recht betont, ihre Begründung darin, dass das „Colloidin" dieser Forscher unter starkem Erhitzen hergestellt war, also möglicherweise zersetzt war. Dagegen stimmt die Zahl, die Płosz bei der elementaren Analyse seiner aus dem Ovarienkystominhalte dargestellten Substanz fand, ziemlich gut zu den von mir gefundenen niedrigen Werthen. Płosz fand in 3 Fällen: 7,4, 7,6 und 8 Proc. N. In Fall Kobitz fand sich der Gesammtstickstoffgehalt des ausgeprägt zähen und ganz klaren Inhaltes der jüngeren Cysten der Geschwulst = 8,11 Proc. Auch die Stickstoffbestimmung von Landwehr[11] stimmt gut zu meinen Betrachtungen. Landwehr fällte, wie ich, den Inhalt eines typischen Ovarialkystoms, welchen er als eine „typische Metalbuminlösung" bezeichnete und welchen er aus einer grossen, aus vielen kleineren zusammengeflossenen Cyste gewonnen hatte, deren Wandung Entartung zeigte, mit Alkohol. Durch die Alkoholfällung erhielt er, wie ich dies auch vielfach erhalten habe, zwei Arten von Gerinnseln: 1) die zähe Masse am Glasstabe und 2) die weissen sedimentirenden

Flocken. Die erstere Masse enthielt 10,4 Proc., die zweite 9,3 Proc. N. Also auch Landwehr untersuchte den Gesammtstickstoffgehalt, nicht den der rein dargestellten Substanz, und erhielt trotzdem verhältnissmässig niedrige Stickstoffwerthe. Mir scheinen daher meine Untersuchungen dafür zu sprechen, dass das sogenannte „Pseudomucin" einen erheblich niedrigeren Stickstoffgehalt besitzt, als Hammarsten gefunden.

Weiterhin haben meine Untersuchungen gezeigt, dass es mehrere chemische Körper giebt, welche als „Pseudomucin" zu bezeichnen sind. Diese Körper sind offenbar nahe verwandt mit einander, zeigen jedoch, wie wir sahen, einige wesentliche Unterschiede, durch welche zugleich die von mir vorgenommene Eintheilung der glandulären Kystome des Ovarium in drei Gruppen gerechtfertigt wird. Das Pseudomucin α, welches als gleich aufzufassen ist mit dem Pseudomucin von Hammarsten, ist dasjenige, welchem wir am häufigsten begegnen. Es bietet sich in der bekannten zähflüssigen, deutlich alkalischen Lösung dar. Das Pseudomucin β fanden wir in dem Falle von „Pseudomyxoma" ovarii (Holubars). Es ist ein fester, gallertiger, stark alkalisch reagirender Körper, dessen grosse Aehnlichkeit mit der von Wurtz gefundenen Colloidsubstanz aus einem Gallertkrebse bereits hervorgehoben wurde. Und das Pseudomucin γ fanden wir in Fall Kuschke (3. Gruppe der proliferirenden glandulären Kystome). Dieses zeigte sich in Lösung nicht zähe, sondern dünnflüssig und leicht filtrirbar und reagirte sehr schwach alkalisch.

Ob diese drei Körper wesentlich von einander verschieden sind oder nur Modificationen ein und derselben chemischen Substanz, darüber lässt sich vorläufig nichts Bestimmtes aussagen. Die Stickstoffwerthe geben dafür keine Anhaltspunkte, weil sie nicht chemisch reine Substanzen betreffen. Vielleicht spielt der Grad der Alkalescenz eine gewisse Rolle, um die verschiedene Erscheinungsform der Pseudomucine zu erklären. Dafür würde der Umstand sprechen, dass die dünnflüssige Lösung (Pseudomucin γ) nur sehr schwach alkalisch war, das typische Pseudomucin α in Lösung deutlich alkalisch zu sein pflegt und dass die gallertige, als Pseudomucin β bezeichnete Masse eine ganz auffällige Alkalescenz zeigte.

Endlich lehrt der Rückblick auf die vorstehend geschilderten acht Fälle von Ovarialkystomen, dass auch vom Standpunkte der pathologisch-anatomischen Untersuchung und vor allem der histologischen Untersuchung die Eintheilung der Kystome in drei Gruppen

gerechtfertigt ist. Bei den typischen Kystomen fanden wir die bekannten schönen, in „colloider“ Umwandlung begriffenen Cylinderzellen, in Fall Holubars die kurzen cubischen Epithelien und in Fall Kuschke die äusserst schmalen länglichen Cylinder, und zwar in den beiden letzteren Fällen Epithelien, an welchen von einer „schleimigen“ oder „colloiden“ Veränderung nichts zu sehen war.

3) Papilläre proliferirende Ovarialkystome.

Unter diesem Namen führe ich in Folgendem eine Reihe von Ovarialkystomen an, bei welchen die cystische Neubildung einhergeht mit gleichzeitiger Entstehung von papillären Wucherungen innerhalb der Hohlräume. Es erschien mir deshalb berechtigt, die vier zu erwähnenden Fälle in einer besonderen Gruppe zusammenzufassen, weil alle vier Fälle gewisse, nicht unerhebliche Verschiedenheiten darbieten gegenüber den vorstehend geschilderten Ovarientumoren. Dabei bin ich mir jedoch wohl bewusst, dass nicht alle papillären Kystome des Ovarium als genetisch gleichartig aufzufassen sind.

Einerseits ist bekannt, dass es Kystome giebt, welche zwar im allgemeinen die typische Beschaffenheit der glandulären proliferirenden Ovarialkystome zeigen, aber gleichzeitig durch eine „intracanaliculäre“, d. h. im Hohlraume entwickelte Papillenbildung ausgezeichnet sind. Diese Geschwülste gehören streng genommen zu der Gruppe der sogenannten „Eierstockscolloide“, mit welchen sie auch oft Mischgeschwülste bilden. Doch giebt es auch multiloculäre papilläre Ovarienkystome, denen das Typische der „Eierstockscolloide“, der zähflüssige Inhalt, gänzlich mangelt und die daher ihrerseits wiederum einen Platz für sich in Anspruch nehmen.

Andererseits giebt es ferner papilläre Kystome des Ovarium — und das sind die häufigsten —, die noch wieder andere Beschaffenheit zeigen und deswegen mit Recht von Olshausen (in seiner Monographie: Krankheiten der Ovarien) unter gesonderter Ueberschrift beschrieben worden sind: die papillären Kystome par excellence (Olshausen), in neuerer Zeit von v. Velits[55] sehr zweckmässig als „Flimmerpapillärkystome“ bezeichnet. Abgesehen von den Flimmerepithelien an der Innenfläche und der Papillenbildung ist diesen Tumoren die Neigung zu extraperitonealer (intraligamentärer) Entwicklung, zu doppelseitiger Bildung, zu carcinomatöser Entartung, zu metastatischer Verbreitung durch Dissemination auf

dem Bauchfelle unter Entwicklung von Ascites, zu Psammombildung eigenthümlich, sowie noch eine Reihe anderer Kennzeichen, wie die dickflüssige, nicht colloide Beschaffenheit des Inhaltes der Kystome und die Umwandlungsfähigkeit der Flimmerepithelien zu ganz polymorphen Zellen. Diese Geschwülste sind zweifellos auch genetisch als verschiedenartig von den übrigen papillären Kystomen des Ovarium aufzufassen, doch wissen wir heutzutage noch so wenig Positives von der Genese der Eierstockstumoren überhaupt, dass eine rationelle Eintheilung der letzteren unmöglich ist. Wir sind daher behufs Classificirung auf die morphologischen Merkmale angewiesen. Und so fasse ich also die folgenden Fälle unter dem Namen der „papillären Kystome" zusammen, ohne auf die für unsere Frage nebensächlichen genetischen Verhältnisse näher einzugehen.

1. Müller. J.-Nr. 214, Jahrg. 1888/89. Linksseitiges intraligamentär entwickeltes Flimmerpapillärkystom des Ovarium als Rückfall nach einer vor $3^1/_4$ Jahren vorausgegangenen Entfernung eines doppelseitigen Ovarialpapilloms. Im October 1885 litt die M. an doppelseitigem Papillom des Eierstockes und reichlichem Ascites. Die doppelseitige Ovariotomie gelang leicht und wurde gut überstanden. Die Kranke erholte sich danach erheblich, der Ascites bildete sich nicht wieder. Im Januar 1889 trat sie wieder in die Klinik ein, weil sie seit zwei Monaten Stärkerwerden des Leibes bemerkt hatte. Diesmal wurde durch die Laparatomie eine einkammerige Cyste von Kindskopfgrösse durch Ausschälen aus dem linken Ligamentum latum entfernt. Dieselbe besitzt eine mehrere Millimeter dicke Wand, aussen (entsprechend der Ausschälung aus dem Ligamente) von fetziger, innen von glatter Beschaffenheit bis auf die Stellen, an welchen sich feine, hier und da ziemlich hohe baumartige Wucherungen finden. Diese bestehen aus einem lockeren, äusserst gefässhaltigen Bindegewebe, welches sich baumförmig in zahllose Aeste und mikroskopisch feine Aestchen zertheilt und in letzteren mehr den Charakter des Schleimgewebes an sich trägt und verhältnissmässig weite Gefässe mit sich führt. Alle Verzweigungen sind überzogen mit schönem, flimmerndem Cylinderepithel, welches einen stark färbbaren, verhältnissmässig grossen stäbchenförmigen Kern und eine verhältnissmässig geringe Menge schwächer färbbarer, fein granulirter Protoplasmamasse aufzuweisen hat. An vereinzelten Bezirken sieht man auf der Oberfläche der Papillen Zellen statt der Flimmerepithelien, deren Kern an der Basis liegt und deren Zellleib aus einer peripherischen glasigen und einer basal gelegenen granulirten Masse besteht.

Die in der Cyste enthaltene Flüssigkeit ist bräunlich, trübe, zähe, deutlich alkalisch, von specifischem Gewicht von 1,042, sehr eiweissreich. Bei Zusatz von Essigsäure wird die Flüssigkeit etwas trüber und zäher. Im Sedimente finden sich viel polymorphe verfettete

Zellen, freies Fett und Zelldetritus, sowie grössere Zellen, welche neben einer Fettkörnchenmasse einen hellen glasigen Inhalt zeigen. Die Flüssigkeit wird, wie gewöhnlich, mit Alkohol und Aether behandelt. Das daraus gewonnene Pulver enthält deutlich Pseudomucin, dagegen konnte Mucin nicht mit Sicherheit nachgewiesen werden. Die Stickstoffbestimmung ergiebt 14,075 Proc., die Aschenbestimmung 2,54 Proc. Die aschefreie Substanz enthält demnach **14,44 Proc. N.**

2. Jedrzyczak. J.-Nr. 45, Jahrg. 1889/90. Doppelseitiges (Flimmer-?) Papillärkystom des Ovarium, intraligamentär entwickelt und carcinomatös entartet. Die rechtsseitige Geschwulst ist eine übermannskopfgrosse einkammerige Cyste. Die Oberfläche ist glatt bis auf die Stellen, an denen die Geschwulst mit Nachbarorganen verwachsen gewesen war und getrennt werden musste. Der glatte Ueberzug erweist sich als Peritoneum. Die Innenfläche ist im grossen und ganzen gleichfalls glatt und infolge von Gefässreichthum und grossen flächenhaften Extravasaten äusserst bunt. Ein Durchschnitt durch die Wand zeigt mikroskopisch ein zell- und gefässreiches junges Bindegewebe mit einem ein- bis mehrschichtigen Epithelüberzuge, welches sich an vielen Stellen zu kleinen Papillen erhebt. In der Wand, auch nach der peritonealen Seite hin gelegen, vielfach versprengte Drüsenschläuche mit einschichtigem schönem Cylinderepithel. Die Zellen der Innenfläche der Cyste sind zum grossen Theile in Abstossung begriffen, oft ganz fehlend, im übrigen von wechselnder Grösse und Gestalt, cylindrisch mit undeutlichem Flimmerbesatze oder dickleibig und in starker Wucherung begriffen. An diesen Zellen ist, wie an den gewöhnlichen Cylinderzellen, ein verhältnissmässig grosser Kern und eine gewisse Menge fein granulirten und färbbaren Protoplasma's zu unterscheiden. Zwischendurch finden sich jedoch auch ganze Reihen sogenannter „Becherzellen", d. h. Zellen, an denen der Kern ganz an der Basis liegt und der Zellleib eine glasige, durchscheinende Beschaffenheit angenommen, welche ihn verhindert, die gewöhnlichen Kernfarbstoffe aufzunehmen.

Von der Innenfläche der Cyste wuchern an einigen Stellen weiche Massen empor von gelblicher oder roth-grauer Farbe. Hier und da ist die sonst etwa $^1/_2$ cm dicke Cystenwand knotig verdickt. Die Knoten sind auf dem Durchschnitte von markiger oder breiiger Consistenz und von weisser bis gelber Farbe und lassen ein grossmaschiges Gerüst von Bindegewebe erkennen, in dessen Zwischenräumen secundäre Knoten liegen, welche aus unzähligen Windungen zusammengesetzt erscheinen. Hier streift die Messerklinge auf dem Durchschnitte massenhaft Eiterkörperchen und zerfallene und verfettete grössere, ganz polymorphe Zellen ab. Die linksseitige Cyste ist faustgross, im übrigen der rechtsseitigen durchaus ähnlich. Hier sind deutlich Flimmerzellen erkennbar.

Nur der Inhalt der grösseren Cyste wird zur chemischen Untersuchung verwendet. Derselbe ist gelb-bräunlich, trübe, alkalisch, klebrig beim Zerreiben zwischen den Fingern, glitzert etwas von Cholestearin und hat ein specifisches Gewicht von 1,032. Sie enthält reichlich Eiweiss und Fett, deutlich Pseudomucin, keinen Zucker, kein Mucin.

Der Gehalt an Stickstoff beträgt 13,97 Proc., der an Asche 2,38 Proc. Daraus ist der Stickstoffgehalt der aschefreien Substanz auf **14,31 Proc.** zu berechnen.

3. Friedländer. J.-Nr. 15, Jahrg. 1889/90. Papilläres Ovarialkystom, intraligamentär entwickelt und carcinomatös entartet. In der Bauchhöhle war reichlich Ascites gefunden worden. Die mit dem überkleidenden Bauchfelle entfernte Cyste ist — gefüllt gedacht — etwa kindskopfgross und hat eine glänzende glatte Oberfläche. Dieselbe ist nur am Boden, entsprechend dem Abschnitte, der im Douglas'schen Raume lag, mit zottigen Wucherungen besetzt. Die Cystenwand ist etwa $^1/_2$ cm dick und besteht aus drei Schichten. Die äusserste straffe, sehr gefässreiche Schicht lässt sich in grösserer Ausdehnung abziehen und weist stellenweise ein niedriges Endothel auf, ist also als Bauchfell anzusehen. Die mittlere mächtigste Schicht ist aus lockerem, netzförmigem Bindegewebe zusammengesetzt und enthält grössere Arterien und Venen. Die innerste Schicht, wieder derber, reich an kleineren Gefässen, durch Blutaustritt an einigen Stellen roth gefleckt, zeigt eine fast allgemein verbreitete kleinpapilläre Wucherung, die sich hier und da zu grösseren Knoten mit rauher Oberfläche erhebt. Unmittelbar unterhalb des Epithels zieht, gewissermaassen als Bett für dasselbe, eine Lage zell- und gefässreichen jungen Bindegewebes hin. Auch an den makroskopisch ebenen Stellen der Cysteninnenfläche sind mikroskopisch kleine Erhebungen des zellreichen epithelüberzogenen Bindegewebes sichtbar, zwischen welchen das Epithel wiederum drüsenartige Einsenkungen bildet. Wo die Erhebungen beträchtlicher sind, erscheinen die Einsenkungen so vielbuchtig, dass auf dem Durchschnitte der Anblick eines Adenoms mit Bildung kleinster Cysten entsteht.

Das Epithel ist durchweg in lebhafter Wucherung begriffen, wie schon aus der grossen Zahl von Kerntheilungsfiguren ersichtlich. Es ist nur an wenigen Stellen einschichtig, vielmehr liegen fast überall zwei bis vier oder mehr Zellen übereinander, dabei ganz unregelmässig angeordnet und von ziemlich polymorpher Gestalt, in den unteren Schichten vorherrschend cylindrisch. Frisch untersucht, zeigen die Epithelien einen grossen schönen Kern und ein gleichmässig fein granulirtes Protoplasma.

Zwischen den geschilderten Epithelien sieht man in relativ beträchtlicher Zahl kugelige Zellen, deren Kern an den einen Pol der Zelle gedrängt liegt und deren Protoplasma glasig durchscheinend ist, ferner glasige kugelige Körper, an welchen weder Zellgestalt, noch ein Kern erkennbar ist. An gehärteten und gefärbten Präparaten sieht man die verschiedenen Epithelzellen besonders deutlich (siehe Zeichnung 4).

Im unteren Abschnitte der Cyste ist die Wandung zu einem wallnussgrossen Knoten verdickt, dessen Durchschnitt ein graugelbliches sulziges Gewebe zeigt. Mikroskopisch findet sich hier in einem zellreichen jungen Bindegewebe, welches stellenweise auch mehr dem Schleimgewebe gleicht, eine Unzahl von Drüsenschläuchen und Cysten,

sowie massenhafte Epithelwucherung in Zapfen und Nesterform. Die Epithelien sind in den schmäleren Cystenräumen gut erhaltene Cylinderzellen in einschichtiger Lage, in den grösseren Räumen dagegen ähnlich denjenigen, welche soeben von der Oberfläche der grossen Cyste geschildert wurden, d. h. unregelmässig mehrschichtig, polymorph und theilweise entartet, so zwar, dass entweder nur das Protoplasma oder auch die ganze Zelle in eine gleichartige, durch die kernfärbenden Stoffe nicht mehr färbbare kugelige Masse umgewandelt ist, welche sich scharf abhebt von dem Protoplasma der umgebenden undegenerirten Zellen. Wo diese als „colloid" zu bezeichnenden Massen an gehärteten Präparaten einen doppelten Umriss haben, ist wohl an eine durch Alkohol bedingte Schrumpfung der Kugeln zu denken. Die „Colloidkugeln" sind stellenweise äusserst massenhaft und finden sich auch in dem Inhalte der kleinen Cystenräume neben blassen ungefärbten Zellen, an welchen man noch Kern und Zellleib unterscheiden kann.

Der Inhalt der cystischen Geschwulst ist eine grau-bräunliche trübe (stark sedimentirende) Flüssigkeit von einem specifischen Gewichte von 1,049, etwas klebrig beim Zerreiben zwischen den Fingern, wenig alkalisch und enthält reichlich Eiweiss, deutlich Pseudomucin, kein Mucin. Der Gehalt an Stickstoff beträgt 14,355 Proc., der an Asche 2,41 Proc. Die aschefreie Substanz enthält demnach **14,74 Proc. N.**

4. Gottwald. J.-Nr. 119, Jahrg. 1889/90. Rechtsseitiges multiloculäres (Flimmer-?) Papillärkystom des Ovarium, intraperitoneal entwickelt, carcinomatös entartet. Die Geschwulst war unter leichter Bildung eines kurzen Stieles aus dem Ligamentum latum entfernt worden. In der Bauchhöhle befand sich eine bräunliche, leicht klebrige Flüssigkeit in reichlicher Menge. Der ganze Tumor besteht aus mehreren etwa faustgrossen Cysten und einer grösseren Anzahl dazwischen liegender kleinerer Hohlräume, welche alle um einen nach dem Stiele zu gelegenen massiven Kern gruppirt sind. Ausnahmslos findet sich in den Cysten an der dem Kerne der Geschwulst entsprechenden Seite je eine mehr oder weniger grosse blumenkohlartige Wucherung, während die übrige Innenfläche der Cyste glatt ist. In den grösseren Cysten ist eine reichliche Quantität einer trüben gelb-braunen oder mehr blutigen Flüssigkeit, in den kleineren dagegen ein mehr wasserklarer Inhalt in geringerer Menge.

Die Innenfläche aller Cysten zeigt ein meist in Zerfall begriffenes Cylinderepithel in einschichtiger Lage, an welchem ein verhältnissmässig grosser, blasiger, oft gequollener Kern und ein fein-granulirtes, vielfach mit dem der Nachbarzellen zusammengeflossenes Protoplasma zu unterscheiden ist. Vielfach sind die Zellen auch verfettet. Cilien sind nicht zu finden. Die blumenkohlartigen Wucherungen erscheinen auf dem Durchschnitte theils solide und von markiger weicher Consistenz, theils cystisch und sind bedeckt und durchsetzt von frischem und altem ausgetretenem Blute. Sie bestehen aus einem bindegewebigen, vielfach myxomatös entarteten, stark gefässhaltigen Grundstocke,

welcher von adenomartig gewucherten Drüsenschläuchen und kleinen Cystchen mit — am Alkoholpräparate — körnig geronnenem Inhalte durchzogen ist. Die Epithelien dieser Bildungen, im allgemeinen klein, mit verhältnissmässig grossem Kerne, sind in lebhafter Wucherung begriffen und zeigen dieselben Charaktere, wie diejenigen der Cysteninnenfläche. Nirgends „schleimige“ oder „colloide“ Umwandlungen. Wo die Epithelien sich in einschichtiger Lage finden, sieht man — am gehärteten Präparate — einen schlecht erhaltenen, aber deutlichen Flimmerbesatz, wo sie mehrschichtig sind, haben sie verschiedenartige Gestalt. In den solideren Partien der papillären Wucherungen finden sich neben drüsenartigen Schläuchen auch grössere und kleinere Nester und Zapfen von polymorphem Epithele (wahres Carcinom). Der etwa kleinfaustgrosse, nach dem Stiele zu gelegene eigentliche Kern der Geschwulst erweist sich als ein mehr derber fibröser Knoten. Derselbe ist durchsetzt von verschieden grossen, mehr weichen kugeligen Gebilden, die auf dem Durchschnitte sich durch ihre weisse Farbe von der mehr grauen bindegewebigen Umgebung abheben. Sie sind fast durchweg cystische Hohlräume, welche nahezu vollständig erfüllt sind von papillären, in Zerfall begriffenen Wucherungen. Auch hier dieselben mikroskopischen Befunde, wie sie oben an den blumenkohlartigen Wucherungen geschildert wurden.

Der aus den Hauptcysten zusammengegossene Inhalt ist eine grau-braune, ganz trübe Flüssigkeit, welche sich klebrig anfühlt und in dem sehr reichlichen Sediment verfettete Epithelien, freies Fett, Cholestearin und Eiterkörperchen aufweist. Sie reagirt sehr schwach alkalisch und enthält viel Eiweiss, dagegen weder Mucin noch Pseudomucin. Die Stickstoffbestimmung ergiebt 15,64 Proc., die Aschenbestimmung 1,77 Proc. Die aschefreie Substanz enthält demnach **15,92 Proc. N.**

Von den vier vorstehend beschriebenen Geschwülsten sind die ersten drei ausgezeichnet durch die intraligamentäre Entwicklung und durch die Unilocularität, während die vierte intraperitoneal entwickelt ist und aus einer Multiplicität von Cysten besteht. Den ersten drei, welche ihrerseits wiederum untereinander verschieden sind, ist nun weiterhin, wie wir sahen, gemeinsam der, wenn auch nur wenig, so doch merklich unter 15 Proc. herabgedrückte Stickstoffgehalt der Cystenflüssigkeit (14,31 Proc. [Jedrzyczak], 14,44 Proc. [Müller], 14,74 Proc. [Friedländer]), während in dem vierten Falle (Gottwald) ein sehr hoher Stickstoffgehalt (15,92 Proc.) gefunden wurde. Dementsprechend war in den drei ersten Fällen Pseudomucin nachweisbar, in dem vierten dagegen nicht. Mucin fehlte in allen Fällen. Während also das Pseudomucin oder die Pseudomucine in den glandulären Kystomen mit grosser Regelmässigkeit sich finden, kommt den papillären Kystomen der Pseudomucingehalt nicht durchweg zu. Dies entspricht

den Beobachtungen von Ørum[4], welcher in zwei Fällen von „papillomatösen Kystomen“ nur ein Mal Pseudomucin fand. Der Pseudomucingehalt ist nun, wie aus den Stickstoffbestimmungen ersichtlich, in allen Fällen ein ziemlich geringfügiger. Welches übrigens von den drei oben besprochenen Pseudomucinen in den papillären Kystomen enthalten ist, und ob es in allen drei Fällen dasselbe ist, lässt sich auf Grund der bisherigen chemischen Untersuchungen nicht sagen.

In Betreff der histologischen Beschaffenheit des Cystenepithels der vier geschilderten Fälle ist zu bemerken, dass dasselbe in dem pseudomucin-freien Kystom durchweg frei war von „schleimiger“ oder „colloider“ Veränderung. Ursprünglich flimmertragend, war es in lebhafter Wucherung begriffen und in einer Umwandlung zu ganz polymorphen Zellen. In der Gruppe der pseudomucinhaltigen Kystome dagegen fanden sich regelmässig, wenn auch in beschränkter Weise, eigenartige Zellmetamorphosen unter den ursprünglich zumeist gleichfalls flimmertragenden und zum Theile noch unveränderten Cylinderepithelien. In zwei Fällen (Müller und Jedrzyczak) waren diese Zellmetamorphosen denjenigen ähnlich, wie sie bei den glandulären Kystomen typisch sind, während in dem dritten Falle (Friedländer) die eigenthümlichen Zellentartungen denen gleichen, welche man gelegentlich in Colloidcarcinomen des Magens und des Darmes findet.

4) Cystische Neubildungen des Ovarium seltener Art.

Von den selteneren cystischen Neubildungen des Ovarium konnte ich zufälligerweise nur folgende drei Fälle zu meinen Untersuchungen heranziehen.

1. Bittermann. J.-Nr. 114, Jahrg. 1889/90. Multiloculäres Flimmerepithelkystom des Eierstockes. Die äusserst grosse Geschwulst besteht aus einer Hauptcyste und einem zweifaustgrossen Conglomerat grösserer und kleinerer Nebencysten und hat einen breiten, bandartigen Stiel, welcher drei Mal um seine Längenachse gedreht war, doch so, dass die Blutströmung nicht völlig abgeschnitten war. Der Stiel besteht aus Tube, Ligamentum latum und Lig. ovarii. Die Tube ist noch durch eine kurze Mesosalpinx von dem Tumor getrennt. Die Wand der — gefüllt gedacht — etwa zweimannskopfgrossen Hauptcyste ist ziemlich dick und lässt sich in zwei Schichten trennen; sie trägt an der Oberfläche ein cylindrisches Epithel. Die Innenfläche der Cyste ist glatt und zeigt dicke, schmierige, braune Beläge, welche sich nur zum Theile abwischen lassen und als alte, theilweise in Organisation begriffene Blutgerinnsel erweisen. Die Farbe der Innenfläche ist im allgemeinen weiss, unter den Belägen braun, stellenweise auch gelb oder roth gefleckt und zeigt stark erweiterte und gefüllte Kerne und

kleinere geradlinige und geschlängelte Gefässe. Die Zellen an der Innenwand sind fast durchweg in verflüssigender Rückbildung begriffen, d. h. die cylindrische Form ist nur noch an wenigen Epithelien erhalten; meist ist das fein granulirte Protoplasma benachbarter Zellen zu einer Masse ineinander geflossen und enthält in derselben grosse und kleinere bläschenförmige Kerne, unregelmässig zerstreut. An den braun gefärbten Stellen der Wand sieht man ausser den beschriebenen Zellen rothe Blutkörperchen in allen Stadien des Zerfalls und Körnchenkugeln, welche durch Blutfarbstoffe röthlich gefärbt sind. Die nach dem Stiele zu gelegene zweifaustgrosse härtere Partie der Geschwulst enthält zahlreiche verschieden grosse Hohlräume mit wechselnder Wanddicke und leicht trübem, etwas klebrigem, gut flüssigem, meist grünlich-gelbem Inhalte. In den Wänden sind hier schalenartige Kalkeinlagerungen zu finden.

Alle die Cysten zeigen eine Auskleidung von Flimmerepithelien, deren Cilien nur dort schlecht erhalten sind, wo die Zellen fettig umgewandelt sind. „Schleimige" oder „colloide" Veränderungen waren an den Epithelien nicht nachweisbar. In einer der Cysten findet sich eine in glasigen Schleim gehüllte papilläre Wucherung, welche gleichfalls mit Flimmerepithel überzogen ist.

Der Cysteninhalt wird gesondert aus den verschiedenen Hohlräumen aufgefangen: *a*) Der Inhalt der Hauptcyste ist eine chocoladenbraune, trübe, dünne Flüssigkeit, welche ein reichliches hellrothes, aus entarteten rothen Blutkörperchen, Fettkörnchenkugeln und pigmenthaltigen Zellen bestehendes Sediment absetzt. In der Flüssigkeit Methämoglobin im Spectrum. Reaction stark alkalisch. Viel Eiweiss. Der durch Alkohol erzeugte Niederschlag ist bräunlich, kleinflockig und enthält keinen nach Kochen mit Säuren auftretenden Körper. Auch in dem alkoholischen Filtrat kein reducirender Körper. Die Stickstoffbestimmung ergiebt 15,47 Proc., die Aschenbestimmung 2,70 Proc. Die aschefreie Substanz enthält demnach **15,69 Proc. N.** *b*) Die aus den mittelgrossen Cysten zusammengegossene Flüssigkeit ist grünlich-gelb, ziemlich stark alkalisch, sehr dünnflüssig, leicht schäumend, erst nach längerem Zerreiben zwischen den Fingern etwas klebrig, enthält reichlich Eiweiss und bleibt bei Zusatz von Essigsäure klar nach leichtem Aufschäumen. Der durch Alkohol erzeugte Niederschlag ist weiss, kleinflockig und giebt nach dem Kochen mit Salzsäure keinen reducirenden Körper. Bei der Stickstoffbestimmung wurde in beiden Versuchen 15,55 Proc. gefunden, bei der Aschenbestimmung 3,37 Proc. Die aschefreie Substanz enthält also **16,09 Proc. N.**

Die geschilderte Geschwulst ist als ein multiloculäres Flimmerepithelkystom aufzufassen, wobei die genetische Abkunft des Flimmerepithels vor der Hand offen bleiben muss. Das Flimmerepithel zeigte keine Abweichungen von dem für diese Klasse von Zellen typischen Verhalten. Die Stickstoffbestimmung ergab hohe Werthe (15,69, bezw. 16,09 Proc.), und dementsprechend fehlte auch Pseudomucin und Mucin.

2. Supply. J.-Nr. 113, Jahrg. 1889/90. Adenocarcinoma ovarii cysticum. Der Tumor hat einen kurzen, fingerdicken Stiel und hängt mit der Tube durch eine kleine Mesosalpinx in der Nähe des Stieles zusammen. Er ist kindskopfgross, ungefähr von Eiform, zu Dreiviertel solide, im übrigen cystisch, vielknollig, weisslich-gelb mit röthlichen Flecken, hier und da herdweise nekrotisirt mit rother Umrandung des nekrotischen Gewebes (Infarktbildung). Von der Oberfläche abgeschabte Zellen erweisen sich als gequollene Cylinderzellen mit Flimmerbesatz. Ein Durchschnitt durch die Geschwulst zeigt, dass weiche markige Gewebsmassen nestförmig in grösseren und kleineren, durch bindegewebige Scheidewände getrennten Räumen eingeschlossen sind, vielfach in Verfettung oder Verkäsung begriffen, vielfach auch durch Hämorrhagien zertrümmert. Aus verschiedenen Stellen entnommene Stücke zeigen einen verschiedenartigen Bau, und zwar entweder ein bindegewebiges Gerüst mit Epithelzellnestern darin, oder adenomartig angeordnete unzählige Drüsenschläuche innerhalb eines spärlichen jungen Bindegewebes. Die Epithelien sind entweder gut erhaltene Cylinderzellen oder sie sind polymorph, gross, mit allen möglichen Entartungs-Veränderungen (fettigen und colliquativen besonders); auch Vacuolenbildungen innerhalb enorm vergrösserter Zellen sind zu beobachten. An dem einen Pole des Tumor befinden sich 5—6 grössere oder kleinere cystische Hohlräume mit dünner Wand. Die Innenfläche ist glatt, grau-röthlich, mit Gefässen reichlich durchzogen. Das auskleidende Epithel ist durchweg ein zierliches Flimmerepithel, zuweilen in fettiger Entartung und dort ohne Cilien.

Der Inhalt der Cysten ist dünnflüssig, leicht trübe, grünlich-gelb, deutlich alkalisch, leicht klebrig und reich an Eiweiss. Durch Alkohol entsteht eine weisse käsige Fällung. In dieser ist weder Mucin noch Pseudomucin nachweisbar. Die Stickstoffbestimmung ergiebt 15,47 Proc., die Aschenbestimmung 3,78 Proc. Die aschefreie Substanz enthält demnach **16,08 Proc. N.**

So verschiedenartig die eben geschilderte Geschwulst von der vorigen ist, so interessant sind doch die ähnlichen Ergebnisse der chemischen Untersuchung. Der Inhalt der kleineren Cysten von Fall Bittermann enthielt 16,09 Proc. N, derjenige der Cysten von Fall Supply 16,08 Proc. N. In beiden Fällen fehlte Pseudomucin oder Mucin. Die chemische Zusammensetzung ist offenbar eine äusserst ähnliche. Wenn man nun bedenkt, dass in beiden Fällen auch dasselbe schön erhaltene Flimmerepithel gefunden wurde, so werden dadurch die Beziehungen zwischen den beiden letztgeschilderten Geschwülsten trotz ihrer anatomischen Verschiedenheit noch innigere. Gleiche Epithelien werden naturgemäss auch gleiche Secrete liefern.

3. Gläser. J.-Nr. 68, Jahrg. 1889/90. Grosses cystisches Teratom des Ovarium. Die äusserst grosse Geschwulst besteht der Hauptsache nach aus einem einzigen Hohlraume mit ziemlich

dicker Wand. Diese ist im allgemeinen ziemlich glatt und infolge von Gefässreichthum, Oberflächenblutung und flächenhaften Verwachsungen (welche von den Nachbarorganen bei der Operation gelöst werden mussten), buntfarbig. In der Nähe des Stieles ist sie zu etwa Faustgrösse verdickt und dort von weisser, mattglänzender, gefässloser, kleinbuckliger Oberfläche. Die Geschwulst hat einen breiten, bandartigen, gefässreichen Stiel und ist durch eine schmale Mesosalpinx von der mit abgeschnittenen Tube getrennt. Die Innenfläche der grossen Cyste zeigt eine Unzahl von kreuzweise sich verflechtenden leisten- und bandartigen Vorsprüngen als Resten von Scheidewänden früher bestandener unzähliger Cysten und ist durch Blutaustritte, Verfettungen und Verkalkungen, sowie durch Gefässreichthum ausserordentlich buntfarbig. Die auskleidenden Zellen der Innenfläche erweisen sich als äusserst niedrige, protoplasmaarme, zum Theil verfettete Cylinderzellen, welche nur innerhalb von Falten und Buchten in der Wand etwas grösser sind. In der Wand sind an sehr vereinzelten Stellen erbsengrosse knotige Verdickungen fühlbar, welche kleineren cystischen, mit leicht gelblichem, wässerigem Inhalte erfüllten Hohlräumen entsprechen. Diese sind mit einem schönen Cylinderepithel ausgekleidet, dessen Inhalt ein fein granulirtes Protoplasma ist.

Ein Durchschnitt durch die resistentere Partie am Boden der Geschwulst lehrt, dass hier dicht unter der Oberfläche Reste ovariellen zum Theile functionsfähigen Gewebes liegen, alte und frischere Corpora lutea und kleine Graaf'sche Follikel. Mehr nach dem Mittelpunkte dieser resistenteren Geschwulstpartie hin ist ein gut gänseeigrosses Dermoid zu finden mit zum Theile gelbem öligen Inhalte, zum Theile gelblich-weisser Schmiere und Haaren darin. Innerhalb der Wand dieses Dermoids Knorpelgewebe und kleine knorpelige Gebilde, welche nach dem Innern der Dermoidcyste vorragen.

Ferner sondert sich dem Auge noch in der resistenteren Partie eine fast wallnussgrosse Masse ab, welche zum Theile nach der grossen Cyste hin vorspringt, und zwar in Form eines Hahnenkammes, und welche sich auf dem Durchschnitte als kleincystisch erweist und einen stark cholestearinhaltigen dünnflüssigen gelblichen Brei enthält. Dieser Brei besteht, abgesehen von dem Cholestearin, aus Fettkügelchen und verfetteten kleinen rundlichen Zellen mit rundem Kerne und kleinen spindeligen Zellen. Gehärtete und gefärbte Stücke zeigen auf mikroskopischen Schnitten ein äusserst buntes Bild: Innerhalb eines mit kleinen Rundzellen erfüllten, sehr dürftigen bindegewebigen Gerüstes sind kleine Schläuche und cystische Hohlräume zu sehen, welche mit ganz den gleichen Rundzellen erfüllt, bezw. ausgekleidet sind, welche auch in dem bindegewebigen Gerüste gefunden werden und welche eine homogen geronnene Masse enthalten. Die ganze Partie hat eine gewisse Aehnlichkeit mit Schilddrüsengewebe.

Die aus der Hauptcyste gewonnene Flüssigkeit ist trübe, bräunlich, leicht klebrig, alkalisch und hat ein spec. Gewicht von 1,033. In dem ziemlich weisslichen Sedimente sind Fettkörnchenkugeln, freies Fett und verfettete runde Zellen verschiedener Grösse, sowie rothe Blutkörperchen und länglich runde Zellen in grösseren Lagen, an

welchen der Kern mit einer ihn umgebenden spärlichen Menge körnigen Protoplasma's und ein übrigens durchsichtiger Zellleib (Vacuole) zu unterscheiden sind. Zuweilen sind diese Zellen stark gequollen, so dass der glasige Theil, die Vacuole, im Verhältnisse zum Kerne und zu dem geringen Reste von Protoplasma unverhältnissmässig gross erscheint. In der Flüssigkeit viel Eiweiss, kein Pseudomucin oder Mucin. Die Stickstoffbestimmung ergiebt 15,38 Proc., die Aschenbestimmung 1,98 Proc. Die aschefreie Substanz enthält demnach **15,69 Proc. N.**

Die vorstehend beschriebene Geschwulst ist als eine zusammengesetzte Mischgeschwulst zu betrachten, und zwar im Sinne des Teratoms. Denn es fanden sich neben dem grossen cystischen Hohlraume zusammengesetzte Gewebe der allerverschiedensten Art. Was nun den grossen Hohlraum anlangt, so enthielt derselbe eine wässerige eiweissreiche Flüssigkeit und zeigte die Spuren der ursprünglich vorhanden gewesenen Multilocularität. Die spärlichen, in der Wand nachweisbaren kleinen Tochtercysten trugen ein einfaches, schönes, nicht „colloid" verändertes Cylinderepithel und waren mit einem dünnflüssigen, gelben, nicht colloiden Inhalte angefüllt. Während die multiloculäre Anlage gegen die Annahme eines Hydrops follicularis sprach, sprach der wässerige Inhalt der Tochtercysten gegen die Annahme eines typischen, glandulären, proliferirenden Kystoms. Diese Annahme wurde bestärkt durch den chemischen Befund. Die quantitative Analyse des Cysteninhaltes zeigte einen hohen Gesammtstickstoffgehalt, und dementsprechend fehlte auch Pseudomucin oder ein anderes Glycoproteïd.

Soweit reichen meine Beobachtungen über das Vorkommen von Pseudomucin im Ovarium und in den Geschwülsten des Ovarium. Dieselben bestätigen die Befunde von Ørum in vollem Umfange und erweitern dieselben in mehrfacher Beziehung. Es lässt sich also mit aller Sicherheit Folgendes aussagen:

1) Weder der normale Liquor folliculi des Ovarium, noch der Hydrops follicularis enthält Pseudomucin (im Sinne der älteren Forscher „Paralbumin").

2) Von den cystischen Neubildungen des Ovarium enthalten das Pseudomucin ausschliesslich zwei Gattungen von Tumoren, die glandulären proliferirenden Kystome und die papillären proliferirenden Kystome. Und zwar enthalten die glandulären Kystome Pseudomucin in allen Fällen und in sehr reichlicher

Menge. Bei den papillären Kystomen dagegen ist der Pseudomucingehalt nicht regelmässig und ist die Pseudomucinmenge überhaupt nur gering.

Demnach ist das Pseudomucin, bez. das frühere Paralbumin nicht, wie man nach den Untersuchungen von Waldeyer annehmen könnte, ein im Ovarium schon physiologischerweise und regelmässig vorkommender Körper, sondern es entsteht nur in ganz bestimmten cystischen Geschwülsten durch eine ganz bestimmte Zellthätigkeit. Welcher Art diese Zellthätigkeit ist, das wird weiter unten der Gegenstand einer ausführlichen Besprechung werden, und zwar an der Hand der histologischen Befunde, welche bei den einzelnen Gruppen des zu Grunde liegenden Beobachtungsmateriales gemacht und geschildert worden sind.

B. Beobachtungen über das Vorkommen von Pseudomucin ausserhalb des Ovarium.

1. Cysten des Parovarium.

Unter diesem Namen fasst man bekanntlich heutzutage alle diejenigen Geschwülste zusammen, welche im Ligamentum latum gelegen, mit Flimmerepithel ausgekleidet und mit einem wasserklaren Inhalte erfüllt sind. Genetisch werden dieselben zurückgeführt auf die embryonalen Reste des Wolff'schen Körpers und seiner Ausführungsgänge, von welchen sich unter normalen Verhältnissen nur das sogenannte Parovarium erhält. Man bezeichnet diese Cysten als parovarial, obwohl nicht alle von der Stelle des Parovarium ausgehen, und obwohl sie sich auch sonst nicht durchweg gleichartig verhalten, z. B. auch hinsichtlich ihres Inhaltes. Abgesehen davon, dass dieser Inhalt durch Beimischung von Blut oder Eiter secundär verunreinigt sein kann bei Achsendrehungen oder Entzündung, so finden sich auch primär gewisse chemische Unterschiede des Inhaltes der verschiedenen Cysten, welche sich vorzugsweise auf den Salzgehalt desselben beziehen. Die zur Untersuchung verwendeten Fälle sind folgende:

1. Kubitza. J.-Nr. 249, Jahrg. 1888/89. Linksseitige einkammerige Parovarialcyste. Die mannskopfgrosse Cyste war unter Bildung eines Stieles aus dem Ligamentum latum entfernt worden. Sie ist vom Bauchfelle bedeckt, welches sich leicht abziehen lässt. Ueber die Cyste hinweg zieht die fest anliegende Tube zu dem atrophischen Ovarium hin, welche sich am Grunde des Tumor mehr als eine Verdickung der Cystenwand, wie als ein vollständig gelagertes Organ vorfindet und einige kleine Follikel enthält. Die

innen blassweisse, von feinen Gefässen durchzogene Cystenwand besteht aus lockerem gefässreichen Bindegewebe und ist innen von einem regelmässigen einschichtigen Ueberzuge von kleinen flimmernden Cylinderepithelien ausgekleidet. Dieselben haben, sowohl frisch, wie an gehärteten Präparaten untersucht, überall denselben Charakter, d. h. einen länglichen, intensiv färbbaren Kern, eine äusserst geringe Menge fein granulirten Protoplasma's und den Flimmersaum.

Der Inhalt der Cyste ist eine glasklare, leicht gelbliche, gar nicht klebrige Flüssigkeit. Sie ist schwach alkalisch, schäumt beim Umschütteln und hat bei 20° C. ein spec. Gewicht von 1,007. Durch Eiweissreagentien entstehen leichte Trübungen, Essigsäure allein ist ohne Wirkung. Bei Anstellung der Trommer'schen Probe bildet sich eine ziemlich reichliche Ausfällung von Kupferoxydul. Die Flüssigkeit wird durch Eindampfen concentrirt gemacht und mit Alkohol übergossen: es entsteht ein feiner weisser Niederschlag, der wie gewöhnlich weiter behandelt wird. In demselben weder Pseudomucin noch Mucin nachweisbar. Die Stickstoffbestimmung ergiebt 2,60 Proc., die Aschebestimmung **82,78 Proc.***) Die aschefreie Substanz enthält demnach **15,10 Proc. N.**

2. Grottker. J.-Nr. 247, Jahrg. 1888/89. Grosse rechtsseitige verödete Parovarialcyste. Die Cyste ist uniloculär und hat eine aussen und innen glatte Wand. Diese Wand lässt sich leicht in zwei Schichten zerlegen, deren äussere, das leicht verdickte Bauchfell, sich bis auf den Grund der Geschwulst abziehen lässt. Ueber den unteren Abschnitt der Cyste zieht die Tube hinweg, dem Tumor eng anliegend, bis zum Ovarium hin. Dieses ist kinderfaustgross und „kleincystisch degenerirt" und liegt gleichfalls der Cyste dicht an. Die Innenfläche der Cyste ist durch Hämorrhagien roth und braun gefleckt. Das Epithel der Innenfläche ist fast durchweg zu Grunde gegangen, Flimmerzellen sind nicht nachzuweisen. Trotzdem ist die Geschwulst, allein schon ihres anatomischen Verhaltens wegen, als eine echte parovariale Cyste zu bezeichnen, deren Flimmerepithel durch Blutungen secundär zerstört und deren Inhalt durch Blutbeimischungen dementsprechend verändert ist. Der Inhalt der Geschwulst ist gelb-bräunlich, deutlich alkalisch, schäumend, erst nach längerem Zerreiben zwischen den Fingern etwas klebrig und hat ein specifisches Gewicht von 1,024. In dem verhältnissmässig reichlichen Sedimente finden sich viel rothe Blutkörperchen, Leukocythen, Fettkörnchenkugeln in allen Grössen, freies Fett, Cholestearinkrystalle und kleine Epithelien mit verhältnissmässig grossem Kerne. Zusatz von Essigsäure bewirkt nach leichtem Aufbrausen keine Trübung, dagegen ent-

*) Der verhältnissmässig grosse Salzgehalt war mir so befremdlich, dass ich in einem anderen Falle die ausserordentlich reine Flüssigkeit aus einer Parovarialcyste auf ihren absoluten Salzgehalt untersuchte. Der Trockenrückstand der Flüssigkeit betrug 1,02 Proc. Derselbe enthielt **86,53 Proc. Asche,** übrigens fast ausschliesslich in Wasser lösliche Salze, darunter viel Sulfate und Chloride, ferner kohlensaure Alkalien, keine nachweislichen Phosphate. Unter den in Wasser unlöslichen Salzen war eine Spur phosphorsauren Kalkes zu finden.

steht bei weiterem Zusatze von Ferrocyankalium eine reichliche weisse Fällung. Durch Alkohol entsteht ein gelblicher kleinflockiger Niederschlag, in welchem kein Pseudomucin und kein Mucin nachweisbar ist. Das alkoholische Filtrat enthält neben Harnstoff eine reducirende Substanz. Also auch die chemischen Eigenschaften der Flüssigkeit charakterisiren dieselbe trotz der secundären Blutbeimengungen als eine parovarielle. Die Stickstoffbestimmung ergiebt 15,50 Proc., die Aschenbestimmung 1,99 Proc. Die aschefreie Substanz enthält demnach **15,81 Proc. N.**

3. Frankfurter. J.-N. 53, Jahrg. 1889/90. Biloculäre Parovarialcyste. Der kindskopfgrosse Tumor war entfernt worden unter Bildung eines Stieles aus dem Ligamentum latum. Er besteht aus einer grösseren und einer kleineren Kammer, welche mit einander in keiner Verbindung stehen. Nach aussen ist der Tumor von dem leicht abziehbaren Bauchfelle überzogen. Die Tube zieht, durch ein fingerbreites Mesosalpinx getrennt, über den Tumor hinweg zu einer verdickten Partie der Cystenwand, deren gleichmässig mattweisse, gefässlose Oberfläche sich deutlich abhebt von der spiegelglatten, gefässreicheren Oberfläche der übrigen Cystenwand. Und von dieser Partie der Cystenwand lässt sich eine äussere Haut (Peritoneum) nicht abziehen. Die Vermuthung, dass diese Verdickung der Wand als das atrophische Ovarium anzusehen ist, wird durch den Befund eines kleinen Graaf'schen Follikels mit seiner Membrana granulosa, seiner Gefäss- und seiner Bindegewebshaut, sowie durch den Nachweis von kleinen fibrösen Körperchen bestätigt. Die Innenfläche beider Cysten ist glatt und zeigt nur vereinzelte kleine strichförmige Verkalkungen. Sie enthält kleine, wohl erhaltene Flimmerepithelien. An gehärteten Präparaten, von den verschiedensten Stellen der Wand entnommen, zeigt sich, dass zwischen den Flimmerepithelien zwar verhältnissmässig spärlich, aber doch in ziemlich regelmässigen Abständen flimmerlose und veränderte Epithelien stehen. Dieselben sind erheblich dicker, fast kugelig; der Kern liegt ganz basal und der Leib der Zelle ist zu einem homogenen glasigen Stoffe umgewandelt, welcher sich — infolge der Alkoholbehandlung — ein wenig von der Zellwand zurückgezogen hat. Derselbe wird durch die Kernfärbemittel nicht gefärbt, nimmt dagegen bei Anwendung von Säurefuchsin eine Rosafärbuug an. Da, wo die grosse und die kleine Cyste mit einander zusammenstossen, befindet sich, nach aussen hervorragend, eine haselnussgrosse papilläre Wucherung, welche auf dem Durchschnitte grauweiss aussieht und einen bindegewebigen stark verästelten Stamm aufweist, welcher mit Flimmerepithelien überzogen ist. — Der Inhalt beider Cysten ist glashell, leicht gelblich, stark alkalisch, hat ein specifisches Gewicht von 1,008 und sedimentirt nicht. Der durch Alkohol gefällte äusserst geringfügige weissliche Niederschlag enthält eine nach dem Kochen mit Salzsäure auftretende reducirende Substanz, während das alkoholische Filtrat keine Zuckerreaction giebt. Die Stickstoffbestimmung ergiebt 12,38 Proc., die Aschenbestimmung 5,26 Proc. Die aschefreie Substanz enthält demnach **13,07 Proc. N.**

In den drei erwähnten Fällen wurden also zwei Mal Stickstoffwerthe gefunden über 15 Proc. (Kubitza mit 15,10 Proc. und Grottker mit 15,81 Proc.) und nur ein Mal unter 15 Proc. (Frankfurter mit 13,07 Proc.). Dementsprechend war auch nur in dem dritten Falle ein nach dem Kochen mit Salzsäure auftretender reducirender Körper nachweisbar. Ob dieser Körper nun Mucin oder Pseudomucin war, ist leider versäumt worden festzustellen. Doch glaube ich aus später zu erörternden Gründen annehmen zu können, dass nicht Mucin, sondern ein Pseudomucin vorlag, obwohl weder Hammarsten[3] noch Ørum[4] Pseudomucin in Parovarialcysten gefunden haben und obwohl andererseits in Parovarialcysten gelegentlich schon Mucin nachgewiesen worden ist, und zwar von Ørum[4] in einem Falle und von Bocquillon[56] in zwei Fällen. Mit Rücksicht darauf habe ich infolge dessen noch folgende zwei Fälle von Parovarialcysten auf Mucin und Pseudomucin hin untersucht.

4. Beier. J.-Nr. 33, Jahrg. 1889/90. Linksseitige Parovarialcyste. Bei Gelegenheit einer Myomotomie wurde im linken Ligamentum latum zwischen Tube und Ovarium, aber nach aussen von beiden gelegen, eine apfelgrosse Cyste gefunden und entfernt. Diese hatte einen leicht abziehbaren Bauchfellsüberzug und eine eigene dünne bindegewebige Wandung. Innen hoben sich feine netzförmige Leisten von der übrigen glatten Wand ab. Ueberall waren kleine Flimmerepithelien nachweisbar, welche auch an gehärteten Präparaten bis auf den etwas verkümmerten Flimmerbesatz als gleichmässig gut erhalten und frei von Entartungs-Veränderungen sich erwiesen. Der Inhalt dieser Cyste ist sehr dünnflüssig, leicht gelblich, fast klar, stark alkalisch. Essigsäure allein ist ohne Wirkung, weiterer Zusatz von Ferrocyankalium ruft leichte Trübung hervor. Durch Alkohol entsteht ein spärlicher, feiner, weisser Niederschlag, welcher frei ist von Pseudomucin und Mucin. Im alkoholischen Filtrat keine primär vorhandene reducirende Substanz.

5. N. N. (Von Hrn. Prof. Wiener operirt.) Linksseitige Parovarialcyste. Die mannskopfgrosse Cyste wird unter leichter Stielbildung entfernt. Der Bauchfellsüberzug ist leicht über der Cyste verschieblich. Die Tube zieht in grosser Ausdehnung, dem Tumor fest angelöthet, über denselben hinweg zum Ovarium hin. Dieses ist nur seitwärts mit der Cyste verwachsen, in der Mitte dagegen durch ein kleines Stück Ligamentum latum getrennt. Dasselbe ist schlaff und weich, ödematös, 8 cm lang, 2 cm dick und $2^1/_2$ cm hoch und enthält Follikel und Corpora lutea. Die Innenfläche der Cyste ist glatt, weiss und von zahlreichen schmalen Gefässen durchzogen. Die Epithelien sind klein und haben einen verhältnissmässig grossen Kern und ein sehr fein granulirtes, leicht verletzbares Protoplasma und einen schönen Flimmerbesatz. Auch an gehärteten Präparaten nirgends

abweichende Befunde. Die Flüssigkeit der Cyste ist farblos, fast klar, schwach alkalisch, schäumt leicht, hat ein spec. Gewicht von 1,005; sie trübt sich nicht bei Zusatz von Essigsäure, dagegen etwas bei weiterem Zusatze von Ferrocyankalium. Die durch Alkohol erzeugte spärliche, weissliche Fällung enthält kein Mucin und Pseudomucin. Im alkoholischen Filtrat findet sich reducirende Substanz.

So sind also nach meinen Untersuchungen von fünf Parovarialcysten vier frei von Mucin und Pseudomucin, nur eine enthielt ein Glycoproteïd, welches ich, wie gesagt, nach meinen Erfahrungen für ein Pseudomucin halten möchte. Ich kann demnach Bocquillon[56], dessen Beobachtung auf der Untersuchung von zwei Parovarialcysten beruht, in welchen er 3,35 Proc. Mucin gefunden haben will, nicht Recht geben, wenn er sagt, dass Mucin etwas für Parovarialcysten Charakteristisches sei und deswegen zur differentiellen Diagnostik zwischen parovarieller und ovarieller Flüssigkeit verwendet werden könne. Uebrigens lässt sich die Zuverlässigkeit der Bocquillon'schen Angabe nicht näher prüfen, da nicht bemerkt ist, wie das Mucin nachgewiesen wurde.

Andere Untersuchungen über das Vorkommen von Glycoproteïden in Parovarialcysten sind meines Wissens nicht in der Literatur verzeichnet. Es sind also die bisherigen Beobachtungen (2 von Ørum, 2 von Bocquillon und 5 von mir) zu spärlich, um ein bestimmtes Urtheil über das Vorkommen von Glycoproteïden in Parovarialcysten abgeben zu können. Immerhin kann soviel mit Sicherheit behauptet werden, dass in der Regel die Parovarialcysten frei sind von Pseudomucin und Mucin.

Die histologische Untersuchung des Cystenepithels der von mir erwähnten fünf Fälle ergiebt die bemerkenswerthe Thatsache, dass in den vier Fällen, in welchen Pseudomucin und Mucin nicht nachweisbar waren, überall Flimmerepithelien zu finden waren, welche frei waren von „schleimigen" oder „colloiden" Veränderungen, in dem Falle Frankfurter dagegen, in welchem ein Glycoproteïd mit Sicherheit nachgewiesen werden konnte, zwischen den Flimmerzellen Epithelien angetroffen wurden, deren Veränderung man eine „colloide Degeneration" nennen muss.

2. Die lymphatische Flüssigkeit aus einem sogen. „Cystenmyom".

Eine solche Flüssigkeit war mir deshalb als Controlsubstanz sehr willkommen, weil sie ja von wesentlich verschiedener Art ist, als die bisher untersuchten Flüssigkeiten, und weil sie vor allem durch die Thätigkeit einer ganz anderen Art von Zellen gebildet

wird. Die „Cystenmyome“ oder „Cystenfibrome“ sind bekanntlich Fibromyome, welche äusserst erweiterte und untereinander verbundene Lymphspalten enthalten und dadurch den Eindruck einer cystischen Entartung machen. Die cystischen Hohlräume können gelegentlich so grosse Ausdehnungen annehmen, dass infolge dessen Schwierigkeiten bei der Differentialdiagnose mit anderen cystischen Unterleibsgeschwülsten entstehen.

Jordan. J.-Nr. 59, Jahrg. 1889/90. Das Myom ist mannskopfgross und enthält grosse Abschnitte, in denen eine solche cystische Entartung stattgefunden hat. An einigen Partien ist diese Entartung eine derartige, dass die Flüssigkeit die festen Gewebstheile bei weitem überwiegt. Die Flüssigkeit ist leicht gelblich, alkalisch und gerinnt nach zwölfstündigem Stehen zu einer gelblichen Gallerte. Mit Alkohol giebt sie einen an geronnene Milch erinnernden, dicken, fast klumpigen Niederschlag, in welchem weder Mucin noch Pseudomucin nachzuweisen ist, während das alkalische Filtrat deutlich die Zuckerreaction giebt, entsprechend dem Zuckergehalt lymphatischer Flüssigkeit überhaupt. Die Stickstoffbestimmung ergiebt 14,97 Proc., die Aschenbestimmung 2,63 Proc. Die aschefreie Substanz enthält demnach **15,37 Proc. N,** d. h. also so viel, wie es den Eiweisskörpern etwa entsprechen dürfte.

3. Ascitische, bezw. peritonitische Flüssigkeiten.

Die Peritonealflüssigkeiten habe ich aus zwei Gründen zur Betrachtung herangezogen. Einmal aus demselben Grunde, aus welchem ich den Inhalt des Cystenmyoms untersuchte, nämlich zur Controle der bisherigen Befunde. Denn auch hier haben wir es mit Flüssigkeiten zu thun, welche wesentlich verschieden sind von dem Inhalte cystischer, mit Cylinderepithel ausgestatteter Geschwülste. Dann aber noch aus einem anderen Grunde: Es giebt in der Literatur eine Reihe von Angaben über Paralbumin in ascitischen Flüssigkeiten, welche deshalb der Nachprüfung bedürfen, weil zum Theile abweichende Ergebnisse gefunden worden sind. Hilger[27] und Gusserow[28] fanden Paralbumin im Ascites. Doch sagt schon Olshausen[2] dazu mit Recht, dass es fraglich sei, ob in diesen Fällen der Ascites nicht von geborstenen Ovariencysten herrührte oder doch mit dem Inhalte solcher gemischt war. Ausserdem ist zu bedenken, dass die Untersuchungen zu einer Zeit vorgenommen worden waren, wo die Methoden zum Nachweise des Paralbumins noch unsichere waren. In neuerer Zeit haben Hammarsten[3], Ørum[4] und Gönner[18] Ascites auf Pseudomucin untersucht, und zwar sowohl solche Fälle, in welchen gleichzeitig eine pseudomucinhaltige Ovariencyste im Bauche vorhanden

war, als auch Fälle ohne das Vorhandensein einer solchen Geschwulst. Wie zu erwarten war, fanden sie in den ersteren Fällen stets Pseudomucin, in den letzteren dagegen nicht. Nur Gönner fand dasselbe einmal im Ascites eines Mannes mit Carcinoma hepatis. Ich habe deswegen ascitische, bezw. peritonitische Flüssigkeiten der mannigfaltigsten Art zur Untersuchung herangezogen.

a) Fälle von Ascites bei geborstenem Ovarialkystom.

1. Korte. J.-Nr. 209, Jahrg. 1888/89. Die Laparatomie wurde ausgeführt zur Entfernung einer übermannskopfgrossen Ovariengeschwulst, welche sich ihrem ganzen Verhalten nach als ein typisches glanduläres proliferirendes Ovarialkystom erwies und reichlich Pseudomucin enthielt. Obwohl die Berstungsstelle an dem Tumor nicht nachzuweisen war, musste doch eine früher stattgehabte Berstung angenommen werden, welche übrigens klinisch keine Erscheinungen gemacht hatte. Denn in der Bauchhöhle befand sich eine trübe, gelbliche, klebrige, deutlich alkalische Flüssigkeit. In derselben schweben Fadengerinnsel, welche sich mikroskopisch als aus Fibrinfasern, zahlreichen Leukocythen und grösseren, rundlichen, verfetteten Zellen zusammengesetzt erweisen. Die Flüssigkeit gerinnt nicht beim Stehen an der Luft. Sie enthält reichlich Eiweiss. Alkohol erzeugt einen weisslichen Niederschlag, in welchem Pseudomucin deutlich nachweisbar ist. Das alkoholische Filtrat ist frei von reducirender Substanz. Die Stickstoffbestimmung ergiebt 14,04 Proc., die Aschenbestimmung 2,71 Proc. Die aschefreie Substanz enthält demnach **14,43 Proc. N.**

2. Glumb. J.-Nr. 79, Jahrg. 1889/90. Die zu diesem Falle gehörige Ovariengeschwulst, ein typisches glanduläres proliferirendes Ovarialkystom ist bereits oben (S. 38, Nr. 4) geschildert. Auch hier konnte die Berstung am Tumor nicht nachgewiesen werden, auch hatte sie wiederum klinisch keine Erscheinungen gemacht. Wahrscheinlich war jedoch der Erguss in die Bauchhöhle erfolgt im Anschlusse an eine durch einen Arzt ausserhalb der Klinik fünf Wochen vor der Operation vorgenommene Punction des Tumor. Die überaus reichliche freie Bauchflüssigkeit ist grünlich-gelb, schleimig und klebrig, wie dünnes Gummi arabicum, leicht schäumend, deutlich alkalisch und hat ein spec. Gewicht von 1,014. Sie ist reich an Eiweiss. Durch Alkohol entsteht eine weisse, schnell sedimentirende Trübung, und nebenbei bilden sich fadige, am Glasstabe klebende Gerinnsel. Beide Gerinnungen werden zusammen weiter mit Alkohol und Aether in der gewöhnlichen Weise verarbeitet. Das alkoholische Filtrat enthält keinen „Zucker". In dem Alkoholniederschlage ist deutlich Pseudomucin nachweisbar. Die Stickstoffbestimmung ergiebt 13,42 Proc., die Aschenbestimmung 2,98 Proc. Die aschefreie Substanz enthält also **13,83 Proc. N.**

Wie zu erwarten war, ergaben also die beiden Fälle verminderten Stickstoffgehalt (14,43 und 13,83 Proc.) und dementsprechend

war beide Male Pseudomucin in der Flüssigkeit nachweisbar. Der in die Bauchhöhle erfolgte Erguss von Kystominhalt hatte das Bauchfell zur Bildung von Transsudat angeregt und hatte sich dabei zugleich der ascitischen Flüssigkeit beigemischt, ohne aufgesogen zu werden.

b) Fälle von Ascites oder peritonitischem Exsudat bei Fehlen einer cystischen oder soliden Ovariengeschwulst.

3. Rudolf. J.-Nr. 46, Jahrg. 1889/90. 56 Jahre alte Frau. Reichliche freie Bauchflüssigkeit bei Fehlen von Oedemen und nachweisbaren Erkrankungen des Herzens, der Lunge und der drüsigen Unterleibsorgane. Lebercirrhose nicht ausgeschlossen. Laparatomie. Dabei wird das Fehlen eines Unterleibstumor sicher festgestellt. Die Flüssigkeit ist grünlich-gelb, trübe, dünnflüssig, nach längerem Zerreiben zwischen den Fingern etwas klebrig, ziemlich stark alkalisch. Die gelblichen Flocken des Sediments enthalten zahlreiche Leukocythen und entartete vacuolenhaltige Zellen. Essigsäure bewirkt im Ueberschusse eine leichte Trübung, ein weiterer Zusatz von Ferrocyankalium ruft einen starken Niederschlag hervor. Alkohol erzeugt einen feinen weissen Niederschlag, in welchem kein Pseudomucin zu finden ist. Im alkoholischen Filtrat kein Zucker. Die Stickstoffbestimmung ergiebt 15,13 Proc., die Aschenbestimmung 2,45 Proc. Die aschefreie Substanz enthält also **15,52 Proc. N.**

Hier also finden wir einen hohen Stickstoffgehalt und hier fehlt auch jede Spur von Pseudomucin. Ferner untersuchte ich noch zwei ascitische Flüssigkeiten infolge von Peritonealtuberkulose, einen Fall von Ascites bei Lebercirrhose und endlich noch einen Fall von serofibrinöser Peritonitis bei einer kachektischen Frau, welche vermuthlich an einem Darmcarcinom litt. In den ersten drei dieser Fälle fand ich — wie ich erwartet hatte — kein Pseudomucin, in dem vierten dagegen ergab die Untersuchung zweifellos Pseudomucin. Ich theile daher diesen Fall genauer mit:

4. Firl. J.-Nr. 62, Jahrg. 1889/90. Serofibrinöses Exsudat des Bauchfelles aus nicht sicher gestellter Ursache (vermuthlich Darmcarcinom). Klinisch liess sich bei der kachektischen 30jährigen Frau nichts weiter feststellen, als die Ansammlung einer reichlichen Menge freier Flüssigkeit im Bauche. Die Ursache derselben blieb jedoch trotz genauer Untersuchung des ganzen Körpers unbekannt. Da wegen der Kachexie, zusammen mit dem Ascites, ein Carcinom im Bereiche der Unterleibsorgane angenommen wurde, so wurde die Probelaparatomie vorgenommen. Ein eigentlicher Tumor konnte nicht gefühlt werden, weder an den Geschlechtstheilen, noch am Magen oder an der Leber. Dagegen wurde als auffällig bemerkt, dass ein Theil der Därme tumorartig zusammengeballt und mit einander verwachsen im kleinen Becken lag. Die entleerte Flüssigkeit ist trübe, gelblich, leicht klebrig, von 1,020 spec. Gewicht. In der-

selben schwimmen kleine Fasern und Häutchen, in welchen zum Theile kleine Blutgefässe nachzuweisen sind. Mikroskopisch bestehen diese Membranen aus Fibrin, welches reichlich verfettete Zellen einschliesst von verschiedener Grösse und Gestalt (rundliche und spindelige), sowie längliche Streifen von Fetttröpfchen.

In der Flüssigkeit viel Eiweiss. Durch Alkohol entsteht ein milchig-weisser Niederschlag, welcher sich zum Theile in Wasser wieder löst. Diese Lösung giebt mit Essigsäure keinen Niederschlag, dagegen nach dem Kochen mit Salzsäure eine Spur Reduction bei der Trommer'schen Probe (Pseudomucin). In dem alkoholischen Filtrat kein „Zucker". Die Stickstoffbestimmung ergiebt 14,69 Proc., die Aschenbestimmung 2,46 Proc. Die aschefreie Substanz enthält demnach **15,06 Proc. N.**

Wie aus dem Stickstoffgehalte zu ersehen, konnte die Beimengung von Pseudomucin zur peritonealen Flüssigkeit nur eine geringfügige sein. Immerhin war sie vorhanden und insofern sehr bemerkenswerth. Dieser Fall ist nun deswegen von besonderem Interesse, weil derselbe ein Analogon darstellt zu jenem oben erwähnten Falle von Gönner (Pseudomucin im Ascites eines Mannes mit Leberkrebs). Und zwar spricht der weitere klinische Verlauf in unserem Falle für die Annahme eines Darmcarcinoms als Ursache des Ascites. Die Kachexie der Kranken nahm nach der Operation rasch zu, der Ascites bildete sich bald wieder, und zwar sehr reichlich, die Laparatomiewunde heilte glatt und fieberlos bis auf eine kleine, aus einem Stichcanale entstandene Fistel, aus welcher der Ascites beständig abfloss, und die Kranke ging laut brieflicher Mittheilung des Ehemannes einige Wochen später in ihrer Heimath unter steigender Kachexie, Unterleibsschmerzen und Erscheinungen einer Erkrankung des Darmes zu Grunde. Gegen Ende soll zu der Bauchfistel kothiger Darminhalt ausgetreten sein.

Es stimmen also meine Untersuchungsergebnisse im wesentlichen mit denen von Hammarsten, Ørum und Gönner überein. Wie in dem besonders erwähnten Falle von Gönner und in dem von mir beobachteten ähnlichen Falle die Beimischung von Pseudomucin zum Ascites zu Stande kam, ist vorläufig noch nicht zu sagen. Jedenfalls muss man annehmen, dass das Pseudomucin ursprünglich in dem der Ascitesbildung zu Grunde liegenden Carcinom enthalten war und secundär durch Zerfall der Geschwulst sich dem Ascites beigemengt hat.

Das Vorkommen von Pseudomucin im Ascites, bezw. in peritonealer Flüssigkeit überhaupt können wir also dahin bestimmen,

dass wir sagen: Pseudomucin kommt in peritonealer Flüssigkeit nur dann vor, wenn irgend eine Geschwulst vorhanden ist, in welcher Pseudomucin enthalten ist. Eine solche Geschwulst ist für gewöhnlich ein geborstenes pseudomucinhaltiges Kystom des Ovarium, es kann aber auch sein ein zerfallendes Carcinom im Bereiche des Unterleibes, wobei etwas vorausgesetzt wird, was noch nicht bewiesen ist, dass nämlich auch Carcinome unter Umständen Pseudomucin enthalten können.

Dies wären meine Beobachtungen über das Vorkommen von Pseudomucin ausserhalb des Ovarium. Dieselben sind zwar äusserst spärlich, doch genügte mir eine einmalige sichere Feststellung des Pseudomucins ausserhalb des Ovarium, um die Frage zu entscheiden, ob das Pseudomucin auf das Ovarium beschränkt ist oder nicht.

Vermehrt wird die spärliche Zahl der hierhergehörigen Beobachtungen von Gönner und mir noch durch die von Ørum erwähnte Beobachtung, nach welcher Pseudomucin innerhalb einer Geschwulst des Mesenterium vorkam, welche Ørum als eine vom Processus Meckelii des Darmes ausgegangene Colloidcyste bezeichnet und in welcher „colloid degenerirte“ Epithelien gefunden wurden.

Während wir also oben feststellen konnten, dass das Pseudomucin keineswegs ein dem Ovarium physiologisch zukommender Körper ist, können wir nunmehr des weiteren feststellen, dass das Vorkommen von Pseudomucin auch nicht auf das Ovarium beschränkt ist. Dies führt uns wiederum zu dem Schlusse, dass das Pseudomucin das Erzeugniss einer ganz bestimmten Zellthätigkeit sein muss.

Auf das Verhalten der hier in Betracht kommenden Zellen, d. h. der Cystenepithelien, wurde bei Gelegenheit der Beschreibung der einzelnen Geschwülste bereits eingehend Rücksicht genommen. Es fragt sich nun: wie lassen sich die gemachten histologischen Beobachtungen im Vereine mit den Ergebnissen der chemischen Untersuchung verwerthen zur Beantwortung der Frage nach der Herkunft des Pseudomucins, sowie zur Feststellung der Beziehungen, welche zwischen Pseudomucin und dem sogen. „Colloidstoffe“ bestehen.

III. Abschnitt.

Schlussfolgerungen.

1. Die Entstehung von Pseudomucin in den Zellen.

Ørum, dessen Untersuchungen ja im wesentlichen mit den meinigen übereinstimmen, bezeichnet das Pseudomucin geradezu als das Ergebniss colloider Zellentartung, weil er das Pseudomucin nur in cystischen Geschwülsten antraf, von deren Epithel „colloide Degenerationen" beschrieben worden sind oder in deren Inhalte er „colloid degenerirte" Epithelien fand. Allein die Ørum'sche Arbeit, so verdienstvoll und beachtenswerth dieselbe ist, erscheint mir für die Beantwortung der Frage nach der Herkunft des Pseudomucins doch nicht ausreichend, weil sie sich ausschliesslich auf die chemische Seite der Frage beschränkt. Nur gleichzeitige chemische und histologische Untersuchungen von Fall zu Fall sind meiner Ansicht nach im Stande, die Beziehungen des Zellinhaltes zur Zellwand klar zu legen. Betrachten wir nun daraufhin die oben geschilderten Befunde an den Cystenepithelien von Geschwulsttypus zu Geschwulsttypus.

a) Das Cystenepithel in den pseudomucinfreien Cysten des Ovarium.

Das Epithel dieser Cysten ist, wie wir sahen, bei den einzelnen Gruppen von Cysten nicht überall das gleiche. So sahen wir im Graaf'schen Follikel die bekannten kleinen cubischen, mit verhältnissmässig grossem Kerne und einer geringen Menge gleichförmig granulirten Protoplasma's versehenen Zellen der Membrana granulosa in ein- oder mehrschichtiger Lage. So fanden wir in dem hydropisch entarteten Follikel ein einschichtiges niedriges Deckepithel, welches durch den Innendruck oft äusserst abgeplattet und zuweilen völlig zu Grunde gegangen war. So begegneten wir ferner in den beiden pseudomucinfreien Flimmerepithelcysten, bezw. -kystomen des Ovarium jenem zierlichen flimmernden Cylinderepithel von derselben Beschaffenheit, wie es normaler Weise in der Tube und im Uterus vorkommt, und wie es in den cystischen Bildungen des Parovarium die Regel ist. So trafen wir weiterhin ein ähnliches Epithel in jenem Falle von multiloculärem papillärem Kystome des Ovarium. Dasselbe hatte zwar vielfach seinen Flimmerbesatz verloren und war auch zum grossen Theile in atypischer Proliferation und Umwandlung zu polymorphen Zellen begriffen, aber immer blieb der Zellinhalt ein fein granulirtes und durch

die Kernfarbstoffe färbbares Protoplasma. Endlich war in jenem cystischen Teratome eine Epithelauskleidung zu sehen von äusserst niedriger Gestalt. In der grossen Cyste waren die kurzen Cylinder fast endothelartig abgeplattet.

In allen diesen Fällen war, so verschieden die Epithelarten auch unter einander waren, der Zellleib durchweg granulirt und bildete der Zellkern etwa den Mittelpunkt der Zelle. Wo die Epithelien Entartungsveränderungen erlitten hatten, lagen vorzugsweise Fettmetamorphosen oder colliquative Erweichungszustände der Entartung zu Grunde. Nirgends dagegen fanden sich Veränderungen, welche man als „schleimige“ oder „colloide“ hätte bezeichnen können.

b) Das Cystenepithel in den pseudomucinhaltigen Geschwülsten des Ovarium.

Aus dem, was wir im II. Theile dieser Arbeit bereits über das Verhalten des Cystenepitheles in den pseudomucinhaltigen Kystomen hervorgehoben haben, geht hervor, dass hier fast durchweg Veränderungen an den Epithelien gefunden wurden, welche man gewöhnlich als „schleimige“ oder „colloide“ Metamorphosen zu bezeichnen pflegt. Dennoch sind wir nicht berechtigt, wie Ørum dies that, das Pseudomucin kurzweg als das Erzeugniss der „colloiden Degeneration“ aufzufassen. Denn abgesehen davon, dass nicht alles „colloid“ ist, was Pseudomucin genannt werden kann, sondern dass es eine Modification des Pseudomucins giebt (Pseudomucin γ), welche, wie wir oben sahen, einen leicht löslichen und in der Lösung absolut dünnflüssigen Körper darstellt, so kann man auch durchaus nicht alle die Zellveränderungen als „degenerative“ bezeichnen, welche an den Epithelien der pseudomucinhaltigen Geschwülste zu finden sind. Vielmehr sind auch in den Kystomen, welche das Pseudomucin enthalten, die Zellveränderungen von der allerverschiedensten Art, und wir müssen daher auch hier wieder auf die einzelnen Geschwulstgruppen näher eingehen.

1) Die typischen glandulären proliferirenden Kystome des Ovarium.

Das Epithel der typischen glandulären Kystome fand ich stets einschichtig und — soweit es nicht secundär verändert war — exquisit cylindrisch. Ich stimme in dieser Beziehung mit Waldeyer[21] überein und betone dies gegenüber den Angaben von Rindfleisch[57], Böttcher[58] u. A., welche das Epithel

auch mehrfach geschichtet gefunden haben wollen, und gegenüber den Angaben von Malassez und de Sinéty[59], welche hervorheben, dass die in Rede stehenden Epithelien ungemein polymorph seien. Letztere beiden Forscher haben offenbar einen zu grossen Werth gelegt auf die Form der losgestossenen, in der Kystomflüssigkeit suspendirten Zellen. Hier kann man freilich eine grosse Polymorphie der Epithelien constatiren. Denn abgesehen davon, dass die Epithelien erst abgestossen werden, wenn sie sich bereits im Stadium der regressiven Metamorphose befinden, in welcher die normale Gestalt verloren geht, so kann weiterhin die Gestalt der Zelle während des Aufenthaltes in dem Kystominhalte secundär infolge von Quellung erheblich verändert werden, in derselben Weise, wie auch in ascitischer Flüssigkeit Epithelien und Leukocythen secundär verändert werden. Diese Erscheinungsformen sind aber unwesentlich und können nicht als massgebend betrachtet werden für die Leistung, welche die Zelle vor der Abstossung zu vollbringen hatte.

Das Vorkommen von Flimmerepithelien habe ich bei dieser Gattung von Geschwülsten niemals beobachtet. Wenn Malassez und de Sinéty dagegen Flimmerepithelien bei ihren Kystomen gefunden haben, so zweifle ich gar nicht an der Richtigkeit ihrer Beobachtungen. Denn das Vorkommen von wimpertragendem Epithel innerhalb von Cysten des Ovarium ist keine Seltenheit, und es ist oben sogar ein multiloculäres Ovarialkystom von mir beschrieben worden (S. 56 und folg.), welches in allen Hohlräumen Flimmerzellen trug. Allein diese Geschwulstgattung gehört keineswegs zu denjenigen Kystomen, welche wir als „proliferirende glanduläre Kystome“ zu bezeichnen gewohnt sind; wir müssen sie daher streng von dieser Klasse von Geschwülsten sondern. Leider ist in der genannten Arbeit von Malassez und de Sinéty auf eine derartige Sonderung der verschiedenen Geschwülste allzuwenig Werth gelegt, und es sind darum von diesen Forschern Befunde beschrieben worden, welche zu grossen Irrthümern über die anatomische und histologische Beschaffenheit der glandulären proliferirenden Kystome des Ovarium führen können, wenn sie ohne scharfe Kritik aufgenommen werden.

Also das Epithel der typischen glandulären Kystome ist durchweg einschichtig und cylindrisch. Aber die Zellen sehen verschieden aus in den verschiedenen Hohlräumen desselben Kystomes. Bekanntlich unterscheiden wir zwischen den Hohlräumen mit vorwiegend eiweissartigem, pseudomucinarmem Inhalte und jenen

meist kleineren und als jünger anzusehenden Hohlräumen mit pseudomucinreichem, eiweissarmem Inhalte.

Was die Epithelien der jungen Cysten anlangt, so sind dieselben, wie dies auch schon von Waldeyer[21] u. A. beschrieben worden ist, frisch untersucht, ausgezeichnet durch ihre schöne cylindrische Form und folgende Merkmale: Der Kern ist bläschenförmig, enthält ein oder mehrere kleine Kernkörperchen und ist stets vollkommen an der Basis der Zelle gelegen. Der Zellinhalt ist äusserst zart, weich, glasig, höchst fein granulirt. Nur um den Kern herum findet sich eine geringe Menge etwas stärker granulirten und weniger durchsichtigen Protoplasma's. Niemals trifft man an frisch untersuchtem Materiale Zellen, die man als „Becherzellen" bezeichnen könnte.

Aus gehärteten und gefärbten Präparaten ist das Bild der Epithelien ein etwas anderes. Es tritt der Gegensatz zwischen dem glasigen und dem mehr körnigen Zellinhalte stärker hervor. Beide Theile sind durch eine nach der Basis der Zelle hin convex gebogene Linie begrenzt. Durch die gewöhnlichen Kernfarbstoffe wird ausser dem Kerne nur die ihn umlagernde feinkörnige Protoplasmamasse gefärbt, während der peripherische Theil des Zellleibes glasig und ungefärbt bleibt. Dadurch entsteht das Aussehen von „Becherzellen". Der peripherische Theil der Zelle nimmt jedoch gewisse Farbstoffe, wie Hämatoxylin und Methylgrün, in sich auf, so dass sich bei Doppelfärbungen, z. B. Methylgrün und Säurefuchsin oder Hämatoxylin und Eosin, die drei Bestandtheile der Zelle: der Kern, der basale Theil des Zellinhaltes und der peripherische desselben, scharf von einander abheben. Es ist klar, dass die zwei verschieden färbbaren Theile des Zellinhaltes auch chemisch von einander verschieden sind.

Und es ist mit Recht die zähflüssige, als „colloid" oder „schleimig" bezeichnete Beschaffenheit des Kystominhaltes bezogen worden auf diesen Abschnitt der Zelle. Man hat wegen der Aehnlichkeit dieser Befunde mit gewissen Befunden an normalen Schleimhäuten des Körpers von „schleimiger" Metamorphose dieser Zellen gesprochen. Und noch heute wird von der Mehrzahl der Vertreter der pathologischen Anatomie angenommen, dass Mucin in den Ovarienkystomen enthalten sei, was, wie oben gezeigt, nicht der Fall ist, und dass dieses Mucin auf die „schleimig" umgewandelten Epithelien zurückzuführen ist. Sicherlich sind die geschilderten Zellveränderungen in den Kystomen in hohem Maasse

jenen ähnlich, welche man an gewissen Schleimhäuten des Körpers findet.

Ohne mich hier auf die Entstehung des Mucins im allgemeinen und seine Beziehungen zu gewissen Zellformen einzulassen, will ich nur erwähnen, dass ich ganz ähnliche Bilder an Präparaten von der Schleimhaut des Magens und der Gallenblase des Hundes gefunden habe. Auch hier war der Zellleib der Epithelien peripherisch glasig, um den Kern herum granulirt, und der Kern lag deutlich basal. Ja selbst die mikrochemischen Reactionen waren dieselben. Wir sehen also einerseits in der Schleimhaut der Gallenblase und des Magens und andererseits an der Innenfläche glandulärer Kystome des Ovarium dieselben Zellvorgänge, nämlich die Umwandlung des eiweisshaltigen Protoplasma in einen chemisch ganz anderen Körper. Damit ist natürlich noch nicht gesagt, dass diese Körper in allen Fällen auch chemisch einander gleich sind, sondern es ist nur wahrscheinlich, dass sie einander ähnlich sind. Nun wird der „Schleim" der Gallenblase, wie auch des Magens, welche allerdings chemisch sowohl untereinander verschieden sind, als auch verschieden von dem typischen Mucin, z. B. der Submaxillarisdrüse, von den Physiologen zurückgeführt auf jene eigenthümlichen Epithelien in der Gallenblase und im Magen. Wir können also mit demselben Rechte den Inhalt unserer Ovarialkystome, das Pseudomucin, zurückführen auf die ganz ähnlichen Epithelien, welche sich an der Innenfläche der jüngeren Hohlräume finden, und zwar insbesondere auf jenen glasigen peripherischen Theil der Zelle. In allen Fällen ist die Art der Absonderung, der „Secretion", dieselbe, das Erzeugniss der Secretion dagegen ein verschiedenes.

Es stehen sich also hier gegenüber die Secretion einerseits von chemischen Körpern, welche rein physiologisch sind, und andererseits die Secretion eines Stoffes, welcher bisher nur unter pathologischen Verhältnissen, d. h. innerhalb von cystischen epithelialen Neubildungen gefunden worden ist. Wir müssen also das Pseudomucin der typischen glandulären Kystome, das Pseudomucin von Hammarsten, von mir oben als Pseudomucin α bezeichnet, auffassen als das Erzeugniss einer wahren Zellsecretion, nicht einer Zellentartung.

Was nun diese Secretion anlangt, so kann man gelegentlich an ein und derselben Geschwulst die verschiedenen Stadien des secretorischen Vorganges antreffen. So findet man z. B. den glasigen peripherischen Theil des Epithels von sehr verschiedener

Grösse im Verhältnisse zur ganzen Zelle. Zuweilen sieht man nur einen schmalen halbmondförmigen Saum, welcher dem Epithel wie oben angelegt erscheint, während die übrige Zelle die gewöhnlichen Charaktere eines Cylinderepithels hat (siehe Zeichnung 1 bei b). Andererseits sieht man auch wieder Epithelien, welche fast ganz erfüllt sind von der glasigen Masse, während der Kern mit einem kümmerlichen Reste des körnigen Protoplasma's ganz an die Basis der Zelle gedrängt ist. Letztere Bilder treten besonders dort deutlich zu Tage, wo die Innenfläche der Cyste kleine Einstülpungen bildet, wo also das abgesonderte Secret schwerer aus den Zellen austreten kann und infolgedessen den Kern und den Rest des körnigen Protoplasma's stark an die Basis drängen muss (siehe Zeichnung 3 bei b).

Ausser diesen Bildern trifft man in den typischen glandulären Kystomen des Ovarium fernerhin Cylinderzellen an, deren Zellleib sich nicht in zwei Theile trennen lässt, sondern ein gleichförmiges Ganzes bildet und dann auch nicht von jener glasigen Beschaffenheit ist, wie sie oben geschildert wurde, vielmehr ein körniges Aussehen darbietet, wenn auch dieses ein äusserst feinkörniges und dem glasigen oft sehr nahe kommendes ist. Diese Protoplasmamasse nimmt die gewöhnlichen Kernfarbstoffe noch ein wenig an, erscheint jedoch im ganzen sehr blass. Meist sind diese Zellen auffallend lang (siehe Zeichnung 2).

Endlich trifft man noch Epithelien an, welche ihrerseits zwar auch ausgezeichnet sind durch die basale Stellung des Kernes und durch einen schwach gefärbten Zellleib, doch mit dem Unterschiede, dass hier der Zellleib etwas dunkler und färbbarer erscheint, als bei den hohen, langen, eben geschilderten Epithelien (s. Zeichnung 1 bei a).

Man könnte nun annehmen, dass die hohen und die kurzen Cylinder nicht wesentlich von einander verschieden sind, sondern dass vielmehr die hohen Zellen durch verschiedene mechanische Einwirkungen, sei es durch verstärkten Innendruck auf die Schleimhaut oder durch Zug in der Richtung der Ebene, in welcher die Zellen liegen, eine mehr abgeplattete kurze Gestalt annehmen können. Dies wäre auch bei der grossen Elasticität des Zellleibes sehr wohl denkbar. Allein damit müsste auch eine entsprechende Verbreiterung der Zellen Hand in Hand gehen, was nicht der Fall ist. Es scheint sich also auch hier um verschiedene Stadien der Zellumwandlung zu handeln, wofür auch der Umstand spricht,

dass bei den kurzen Epithelien der Zellleib etwas mehr körnig ist, während er bei den langen Zellen sich der glasigen Beschaffenheit schon nähert.

Demnach würde sich also der ganze Vorgang der Secretion des Pseudomucins an der Hand der vorstehend geschilderten verschiedenen Stadien der Zellveränderung folgendermaassen gestalten:

Die zuletzt geschilderten kurzen Cylinderzellen mit basalem Kerne und schwach färbbarem Protoplasma sind die ursprünglichen, d. h. am wenigsten veränderten Zellen; der Zellleib ist vornehmlich noch ein eiweissartiger Körper (siehe Zeichnung 1a). Die langen Zellen mit basalem Kerne und schwächer färbbarem Zellleibe stellen die erste Umwandlung zu Pseudomucinzellen vor; der Zellleib ist nicht mehr rein eiweissartig, sondern enthält zum Theil schon Pseudomucin, welches gleichmässig in dem Zellinhalte vertheilt ist und demselben schon eine mehr glasige Beschaffenheit verleiht. Nun beginnt die eigentliche Pseudomucinabscheidung in der Weise, dass die Pseudomucinbestandtheile sich sondern von dem eiweissartigen Bestandtheile des Zellleibes, so dass zwei von einander verschiedene Theile auch mikroskopisch und mikrochemisch an der Zelle nachweisbar sind, peripherisch das Pseudomucin, basal das Eiweiss (siehe Zeichnung 3a und b und Zeichnung 1b). Je nach der Menge des gebildeten Pseudomucins und nach dem Stadium der Ausstossung desselben aus der Zelle finden wir nun in dem Epithel mehr oder weniger Pseudomucin im Verhältnisse zu dem eiweissartigen Bestandtheile, in Zeichnung 1b nur einen schmalen Saum, in Zeichnung 3a mindestens die Hälfte und in Zeichnung 3b den grössten Theil der Zelle einnehmend.

Nach vollendeter Ausstossung des Secretes geht nun die Zelle nicht zu Grunde, sondern sie bleibt als ein proliferationsfähiges Individuum bestehen. Nirgends sieht man zwischen den secernirenden Epithelien solche, welche in Losstossung begriffen sind; ebenso vermisst man — sofern nicht bereits degenerative Vorgänge unter den Zellen Platz gegriffen haben — in dem Inhalte der jüngsten Hohlräume, welcher, wie wir sahen, als eine reine Pseudomucinlösung aufzufassen ist, abgestossene Zellen oder Zelltrümmer. Dagegen sieht man in dem Zellbesatze der kleinen Cysten dieser Kystome massenhafte Kerntheilungsfiguren, der beste Beweis, dass der Zellkern mit der geringen Menge des ihn umgebenden Protoplasma's noch proliferationsfähig ist und den Bestand der Zelle sichert, der beste Beweis aber auch dafür, dass der ganze Vorgang

nicht ein degenerativer ist, sondern ein secretorischer. Jede einzelne Zelle ist als eine Drüse aufzufassen, welche einerseits secernirt, andererseits aber sich auch durch Theilung vermehren kann.

Dies sind die lebenskräftigen, secernirenden, proliferirenden Epithelien der typischen Kystome, und ihr Secret ist das Pseudomucin von Hammarsten (Pseudomucin α), welches sich in den jüngeren Hohlräumen oft als eine reine Pseudomucinlösung darbietet.

Der Bau und das Wachsthum der in Rede stehenden Kystome bringt es nun mit sich, dass die sich vergrössernden, nebeneinander bestehenden Hohlräume innerhalb ein und derselben Geschwulst gegenseitig an weiterer Ausdehnung sich hindern. Die Scheidewände zwischen je zwei Cysten werden verdünnt, atrophisch. Dadurch erhalten die Epithelien, welche auf beiden Seiten die Scheidewand besetzen, zu wenig Ernährung, sie verfallen der Entartung. Die Zelltrümmer, zusammen mit den Erzeugnissen der Entartung, vor allem Fett, mischen sich dem Cysteninhalte bei. Schliesslich confluiren die einzelnen Cysten ineinander. Je mehr Cysten ineinander zusammenfliessen, desto grössere Hohlräume entstehen, desto mehr Epithelien müssen der Entartung anheimfallen, d. h. gewisse Abschnitte der Geschwulst veröden, was nicht ausschliesst, dass an anderen Stellen des Kystomes, selbst in der Wand der verödeten Cyste, lebhafte Proliferationsvorgänge, neue drüsige Einstülpungen des Epithels vor sich gehen, neue Cysten entstehen und so das Wachsthum der Geschwulst fortschreitet.

Diese verödeten Cystenräume sind es nun, welche jenen mehr wässerigen, eiweissreichen, pseudomucinarmen Inhalt bergen. Und in diesen finden wir naturgemäss ganz anders beschaffene Epithelien, als die oben geschilderten der jüngeren Hohlräume. Im günstigsten Falle ist es ein einfaches kurzes Cylinderepithel, an welchem ausser dem Kerne eine nur geringe Menge granulirten, eiweisshaltigen Protoplasma's zu sehen ist. Meist sind diese Zellen, wie gesagt, schon entartet verändert. Und zwar finden wir vorzugsweise folgende drei Gruppen von Entartungsvorgängen:

Am häufigsten ist die Fettmetamorphose der Zellen, welche in der bekannten von Virchow[60] beschriebenen Weise vor sich geht, so dass die Zellen schliesslich als solche zu bestehen ganz aufhören und sich in Gestalt von Fettkügelchen dem Inhalte der cystischen Hohlräume beimischen.

Gleichfalls sehr häufig finden sich die „colliquativen“ Ent-

artungszustände der Epithelien: Es quellen die Protoplasmamassen der Epithelien auf und zerfliessen mit denen der Nachbarzellen zu einer Masse. Die Kerne verlieren dadurch ihren basalen Standort und liegen nunmehr regellos umher verstreut in dem gemeinsamen körnigen gequollenen Protoplasmabette, sie beginnen gleichfalls zu quellen und werden blasig, oder sie zerfallen zu Körnchen oder kleinen Stiftchen. Wenn nun die Protoplasmamasse sich von der Wand loslöst, so entstehen oft ganz wunderliche polymorphe Gebilde, welche einen oder mehrere gequollene oder zerfallene Kerne enthalten und irrthümlich den Eindruck von polymorphen Zellen machen können. So müssen wohl die ganz bizarren Zellformen entstanden gedacht werden, welche Malassez und de Sinéty in ihrer oben citirten Arbeit beschrieben haben.

Einen dritten Vorgang der Entartung fand ich öfter in der Form der „einfachen Nekrose" der Zellen, und zwar besonders dort, wo ein Blutaustritt in die Wand der Cyste erfolgt war und die Epithelien dadurch mehr oder weniger plötzlich in schlechte Ernährungsbedingungen versetzt worden waren. Hier sieht man an gehärteten und gefärbten Durchschnitten durch die Wand die Epithelien in guter regelmässiger Anordnung mit ihrem basal gelagerten Kerne nebeneinander stehen. Aber die Zellen sind ungefärbt, sie haben als todtes Material keinen Farbstoff in sich aufgenommen.

Diese Vorgänge also sind im Gegensatze zu den oben geschilderten secretorischen, pseudomucinbildenden als degenerative aufzufassen. Sie haben mit der Pseudomucinbildung nichts zu thun. Die Secretion des Pseudomucins ist in den älteren Säcken der Kystome erloschen, weil die Epithelien ihre Lebenskraft verloren haben und der Entartung anheimfallen. Statt der Pseudomucinsecretion transsudirt eiweisshaltige Flüssigkeit von der Wand, und es mischen sich derselben die Erzeugnisse der Entartung der ganzen Wand bei, also vor allem Zelltrümmer, Fett und Cholestearin.

Ausserdem kann natürlich der Kystominhalt auch secundär verändert werden durch Beimischung von austretendem Blute und durch Vereiterung der Cystenwand.

So erklärt sich also die grosse Verschiedenheit des Inhaltes grosser Cystenräume von demjenigen der jungen Tochtercysten direct aus den Beziehungen zur Zellwand. Inwieweit der stagnirende Inhalt chemische Zersetzungen und dadurch Veränderungen

erleidet, darüber ist nichts Sicheres bekannt. Dasjenige, was man darüber in den Lehrbüchern findet, rührt zum grössten Theile von Eichwald[6] her, dessen Umwandlungstheorie der Eiweiss- und Schleimkörper innerhalb der Ovariencysten sich, wie wir oben sahen, als irrthümlich herausgestellt hat. Irgend welche Beweise für die Umwandlung des Kystominhaltes haben wir nicht. Es ist sogar denkbar, dass das Pseudomucin als solches bleibt, dass es nicht zersetzt und wegen seiner zähen Consistenz auch nicht aufgesogen wird, dass es nur in den Hintergrund tritt gegenüber der fortschreitend zunehmenden Transsudation eiweisshaltiger Flüssigkeit. Dafür spricht, dass auch in den ganz ausserordentlich grossen Cystenräumen umfangreicher Kystome der Pseudomucingehalt, wie aus den bei der Stickstoffbestimmung gefundenen Zahlen hervorgeht, ein immerhin noch verhältnissmässig beträchtlicher ist, wenn man bedenkt, wie gross die Eiweiss secernirenden Flächen der verödeten Hauptcyste sind im Verhältnisse zu der Wandfläche der jüngeren pseudomucinhaltigen Hohlräume.

2) Das Kystom mit festem gallertigem Inhalte.

Der feste gallertige Inhalt musste, wie wir oben sahen, zum grössten Theile aufgefasst werden als ein Glycoproteïd, welches nicht Mucin war, sondern in die Gruppe der Pseudomucine gehörte und von uns als Pseudomucin β bezeichnet wurde. In der hier vorliegenden Geschwulst fanden wir nicht die eben geschilderten Zellveränderungen an dem Epithel, sondern einfache kleine kubische Epithelien mit verhältnissmässig grossem Kerne und einer geringen Menge körnigen Protoplasma's. Es wird durch diesen Befund die Herkunft des hier vorliegenden Pseudomucins nicht erklärt. Doch möchte ich selbst diese meine histologische Beobachtung für unvollkommen halten. Es ist meines Erachtens nicht ausgeschlossen, dass die Zellen, welche ich gefunden habe, ihre Secretionskraft bereits eingebüsst hatten und nunmehr durch den mächtigen Innendruck des colloiden Secretes plattgedrückt worden waren, und dass an anderen Partien, die meiner Beobachtung entgangen sind, welche noch ein jüngeres Stadium der Zellproliferation darstellen, gleichfalls „pseudomucinös" metamorphosirte Epithelien im Sinne der oben geschilderten vielleicht vorhanden waren. In der That sind bei dieser Klasse von Kystomen bereits sogenannte „Becherzellen" gefunden worden. Histologisch ist diese Geschwulstform überhaupt nur sehr wenig genau untersucht, und speciell auf das Verhalten der Epithelien

ist von den verschiedenen Autoren anscheinend nur geringer Werth gelegt. Ich habe daher in der Literatur keine ausführlichere Beschreibung dieser Kystome finden können. Und der einzige, welcher das Vorhandensein von Becherzellen erwähnt, ist Runge[40]. So ist es mir also vor der Hand nicht möglich, die Entstehung des Pseudomucin β zu erklären. Doch ist es mir sehr wahrscheinlich, dass auch dieses Pseudomucin in ganz ähnlicher Weise von den Zellen gebildet wird, wie wir es für das Pseudomucin α oben geschildert haben, nur dass hier die Secretion der Zellen frühzeitig erlischt, und zwar unter dem gewaltigen Drucke des Secretes selbst.

3) Das Kystom mit durchweg dünnflüssigem, nicht colloidem Inhalte.

In diesem Kystom handelte es sich um das von uns als Pseudomucin γ bezeichnete Glycoproteïd. Auch hier wurden an den Epithelien keinerlei „colloide" Veränderungen gefunden, hier aber konnten sie auch gar nicht erwartet werden, da das Pseudomucin γ ein nicht colloider Körper ist. Dagegen wurde an den Zellen als auffällig bemerkt die äusserst schmale, lange Form der Cylinder und vor allem der lebhafte Zellzerfall. Selbst in den kleinsten Cysten fanden sich massenhafte losgestossene Zellen, sowie Zellkerne, und auch die noch an der Wand festhaftenden Zellen waren vielfach in Losstossung begriffen. Hier kann man nicht mehr von einer Secretionsthätigkeit der Zellen sprechen, sondern nur von Entartung, und zwar einer solchen, welche augenscheinlich der Proliferation unmittelbar auf dem Fusse folgt. Vielleicht bildet sich innerhalb der Zelle zunächst ein chemischer Stoff, welcher die Eigenschaften des Pseudomucins theilt, aber nicht quellbar, sondern leicht löslich in Wasser ist. Nunmehr geht die Zelle zu Grunde und der in ihr enthaltene Stoff tritt in Lösung aus der Zelle heraus, und durch massenhafte Wiederholung dieses Vorganges entsteht der oben geschilderte dünnflüssige, an „Pseudomucin" ausserordentlich reiche Inhalt.

4) Die pseudomucinhaltigen papillären Kystome.

Wir hatten oben festgestellt, dass der Pseudomucingehalt bei den papillären Kystomen zwar häufig, aber doch nicht regelmässig ist, und wir hatten ferner gefunden, dass dort, wo kein Pseudomucin zu finden war, auch die Epithelien in keiner Weise Abweichungen darbieten von dem gewöhnlichen Verhalten der Cylinderzellen, dass dagegen in denjenigen Cysten, welche Pseudo-

mucin enthielten, auch regelmässig, wenn auch in beschränkter Ausbreitung, Epithelveränderungen zu finden waren, welche man als „colloide“ bezeichnen konnte. Jedoch waren diese Epithelveränderungen nur in zwei Fällen denjenigen ähnlich, welche wir als typisch kennen gelernt haben für die gewöhnliche Form der glandulären proliferirenden Kystome.

In dem einen Falle (Müller, siehe S. 51 u. f.) fanden sich auf der Höhe der Papillen an vereinzelten Stellen Epithelien, deren Protoplasma von der Peripherie an etwa zur Hälfte umgewandelt war in eine glasige Masse. In dem anderen Falle (Jedrzyczak, siehe S. 52 u. f.) erschienen, gleichfalls nur auf gewisse Abschnitte beschränkt, die Epithelien unter der Form sogenannter „Becherzellen“, und zwar unter völliger Umwandlung des gesammten Zellprotoplasma's zu einer glasigen Substanz, wobei der Kern eine ausgesprochen basale Stellung angenommen hatte. In diesen zwei Fällen also war dasjenige, was wir oben als Secretion von Pseudomucin beschrieben haben, nur als ein gewissermaassen rudimentärer und für diese Geschwulstgattung atypischer Vorgang ausgeprägt, und dementsprechend war auch der Gehalt an Pseudomucin ein verhältnissmässig geringer.

In dem dritten Falle (Friedländer, siehe S. 53 u. f.) waren dagegen die Epithelveränderungen wesentlich andere. Hier war zunächst eine lebhafte Zellwucherung bemerkenswerth, und zwar in der Höhenrichtung der Zelle, so dass fast durchweg eine Mehrschichtigkeit des Epithellagers zu beobachten war. Gleichzeitig fiel die Polymorphie der Zellen auf. Beides deutete schon die Neigung dieser Epithelien zur Carcinombildung an, welche an vielen Stellen des Präparates auch zu finden war. Zwischen den polymorphen Epithelien nun bemerkten wir in regelloser Anordnung, aber in reichlicher Zahl, Zellen, welche mehr oder weniger vollständig umgewandelt waren in eine colloide Masse (siehe Zeichnung 4), welch letztere im gehärteten Präparate ein wenig geschrumpft erschien. Diese colloide Umwandlung beschränkte sich vielfach nicht allein auf das Protoplasma, sondern betraf häufig auch den Kern. Die hier vorliegenden Veränderungen sind als degenerative zu bezeichnen, denn die Bildung der colloiden Masse ist die Folge einer Entartung, die Folge des Unterganges der Zelle. Ich glaube nun nicht fehlzugehen, wenn ich den Pseudomucingehalt der Inhaltsflüssigkeit dieses Kystoms zurückführe auf die beschriebene colloide Substanz in den Zellen. Hier aber ist die Entstehung des Pseudomucins eine andere, als ge-

wöhnlich. Und es ist auch anzunehmen, dass das Pseudomucin, welches in diesem Falle gefunden wurde, selbst chemisch verschieden ist von dem typischen Pseudomucin von Hammarsten, bezw. dem Pseudomucin α. Die Natur dieses Pseudomucins liess sich durch die chemische Untersuchung nicht feststellen.

In den Rahmen dieser Betrachtung gehört auch jener oben beschriebene Fall von Parovarialcyste, welcher, abweichend von der Regel, einen chemischen Körper enthielt, der nach dem Kochen mit Salzsäure ein Kohlehydrat abspaltete. Auch hier fanden wir in Uebereinstimmung mit diesem chemischen Befunde eine histologische Merkwürdigkeit an den Epithelien. Während sonst das Epithel der Parovarialcysten sich durchweg als ein mehr oder weniger gut erhaltenes Flimmerepithel erwies, fanden wir in diesem Falle zwischen normalen Flimmerzellen die auf Zeichnung 5 dargestellten colloid entarteten Zellen, d. h. Zellen, deren Flimmerbesatz verloren gegangen war, deren Leib völlig umgewandelt war in eine Colloidkugel und deren Kern dabei eine ausgesprochen basale Stellung angenommen hatte. Zweifellos ist auch hier das Vorhandensein des Glycoproteïds zurückzuführen auf diese degenerativen Epithelveränderungen. Und ich möchte aus der Analogie dieses Verhaltens der Epithelien mit jener oben beschriebenen „colloiden" Zellentartung schliessen, dass auch hier nicht Mucin, sondern ein Pseudomucin derjenige Körper war, welcher chemisch sich durch Abspaltung des Kohlehydrats bemerkbar gemacht hatte, zumal bei der Bildung von echtem Mucin derartige Zellveränderungen, wie ich sie soeben beschrieben habe, bisher nicht beobachtet worden sind. Immerhin ist aber auch hier ebenso, wie in dem zuletzt erwähnten Falle von papillärem Kystome anzunehmen, dass es ein von dem Pseudomucin α verschiedenes Pseudomucin ist.

Wir sehen also, dass das Pseudomucin vorkommen kann als das Erzeugniss einer specifischen Zellsecretion, dass es aber andererseits auch das Erzeugniss eines degenerativen Zellvorganges sein kann. Beide Vorgänge, sowohl der secretorische, als der degenerative, zeigen sich in der Regel unter dem Bilde der „colloiden" Metamorphose, was im Einklange steht mit der Beobachtung, dass die als Pseudomucine zu bezeichnenden Körper in der Regel „colloide" Körper sind.

Es fragt sich nun:

2) In welcher Beziehung stehen die Pseudomucine zum „Colloid" überhaupt?

Die Colloidsubstanzen sind von den Chemikern schon vielfach in nahe Beziehungen zum Mucin, sowie zum Paralbumin und Metalbumin gebracht worden. Schon Scherer[7] sprach sich im Jahre 1865 bekanntlich dahin aus, dass die alkalischen Lösungen der sogenannten „Colloidsubstanzen" dieselben Reactionen darbieten, wie das Metalbumin, und dass die Colloidsubstanzen ebenso wie Mucin und Metalbumin sowohl beim Kochen mit concentrirten kaustischen Alkalien, als mit verdünnter Schwefelsäure Zucker abspalten. Auch Hammarsten war sich der nahen Verwandtschaft des Pseudomucins zum Colloid wohl bewusst, als er den Namen „Pseudomucin" schuf. Er sagt ausdrücklich, dass „nichts näher liege, als die Annahme, dass die von Scherer als Metalbumin beschriebene Substanz nur ein verändertes und verflüssigtes Colloid sei," „zumal in Anbetracht der Virchow'schen Beobachtung, dass Colloid mit Alkali eine durch Essigsäure nicht fällbare Lösung giebt."

Allein die Colloidsubstanzen stellen überhaupt ein bisher noch sehr wenig erforschtes Gebiet dar. Unter dieser Gruppe von Substanzen fasst man heutzutage leider noch immer eine Anzahl chemischer Körper zusammen, welche zwar in ihrer äusseren Erscheinungsform einander ähnlich sind, im übrigen aber sich wesentlich von einander unterscheiden. Ja als Prototyp des Colloids gilt mit Recht das Colloid der Thyreoïdea, welches ein ganz anderer chemischer Körper ist, als z. B. das Eierstockscolloid, wie schon 1854 von Virchow[61] hervorgehoben wurde und in neuerer Zeit durch genaue qualitativ- und quantitativ-chemisch-analytische Untersuchungen von Bubnow[62] festgestellt worden ist.

„Colloid" bezeichnet eben nur die äussere Form eines Körpers, gewissermaassen einen morphologischen Zustand, und nicht einen chemischen Körper. Virchow[61] hat sogar gezeigt, dass man einen „künstlichen Gallertzustand" herstellen kann durch Zusatz von gewissen Mengen Kochsalz und etwas concentrirter Natronlauge zu Pferdeblutserum. Die Bezeichnung „Colloid" stammt bekanntlich von Laënnec[38] her und bedeutet nach diesem Forscher eine „mehr oder weniger feste, nicht zerdrückbare Gallerte, welche dem Pflanzengummi oder dem eben festgewordenen Leim (Colla) ähnlich sieht." Daraufhin hat Virchow den Namen

„Eierstockscolloid" für die bekannte Klasse von Ovariengeschwülsten eingeführt.

Wenn man nun bedenkt, dass der zähe Inhalt der kleinsten und jüngsten Hohlräume dieser Geschwülste seinem ganzen Verhalten nach als eine fast reine Pseudomucinlösung aufzufassen ist, so bezeichnet also auch der Name „Colloid" für diese Klasse von Geschwülsten nur die äussere Form, die morphologische Beschaffenheit des Pseudomucins. Und es ist also in diesem Sinne wenigstens das typische Pseudomucin, das Pseudomucin α, geradezu unter die Colloidsubstanzen zu rechnen. Und ebenso ist das von uns oben geschilderte Pseudomucin β als eine echte Colloidsubstanz aufzufassen.

Allein diese Einreihung der Pseudomucine in die Reihe der übrigen Colloidsubstanzen würde einen Rückschritt bedeuten. Denn die Pseudomucine sind wenigstens zum Theile als wohl studirte chemische Körper aufzufassen, während man über die meisten Colloidsubstanzen noch fast gar nichts weiss. Wir müssen im Gegentheile unter den Colloidsubstanzen diejenigen Körper aussondern, welche bereits näher bekannt sind, und müssen diejenigen zusammen gruppiren, welche mit einander verwandt sind.

Zu den Colloidsubstanzen, welche dem Pseudomucin mindestens sehr nahe stehen, gehören offenbar die Colloide, welche in den sogenannten Colloidcarcinomen gefunden worden sind. Freilich haben auch diese wiederum bei den spärlichen Untersuchungen, welche sich in der Literatur aufgezeichnet finden, sich nicht als ganz gleich herausgestellt, doch stimmen die meisten Forscher wenigstens darin überein, dass sie einen dem Mucin nahe stehenden, wenn auch von diesem noch wieder verschiedenen Körper gefunden haben. Der wesentlichste Unterschied dieser Körper vom Mucin beruht ebenso wie bei unseren Pseudomucinen auf dem Verhalten gegen Essigsäure. Essigsäure ruft bei diesen Körpern keine Fällung hervor, während dieselbe für Mucin charakteristisch ist. Und auch die elementare Zusammensetzung dieser Körper ist nach den bisherigen Feststellungen eine andere, als diejenige des Mucins, dagegen scheint sie der des Pseudomucins sehr nahe zu kommen. Wenigstens fällt in der bereits oben erwähnten Angabe von Wurtz, welche sich auf das Colloid eines Brustdrüsenkrebses bezieht, der niedrige Gehalt an Wasserstoff und Stickstoff auf, welcher in gleicher Weise auch dem Pseudomucin zukommt. Die grosse Aehnlichkeit dieser Wurtz'schen Colloid-

substanz mit unserem Pseudomucin β habe ich bereits bei Gelegenheit des Falles Holubars (s. S. 40 ff.) hervorgehoben. In beiden Fällen war die Substanz unlöslich in Wasser, dagegen löslich in concentrirten Alkalien. Diese Lösung trübte sich stark mit Essigsäure. Die durch Alkoholbehandlung und Trocknung gewonnene Masse quoll in Wasser wieder rasch auf zu der gallertigen Substanz. Der Stickstoffgehalt betrug bei der Substanz von Wurtz 7 Proc., in meiner mit Eiweiss etwas verunreinigten Colloidsubstanz, Pseudomucin β, 9,45 Proc. Es scheint also, dass auch die in den Gallertkrebsen vorkommenden colloiden Substanzen zu der Gruppe der Pseudomucine gehören. Dafür spricht nun in der That, dass im Ascites bei vorhandenem Carcinom eines Unterleibsorganes bereits Pseudomucin wirklich gefunden worden ist, welches Pseudomucin nur von dem Carcinom herrühren konnte. Dafür spricht ferner auch das histologische Verhalten derjenigen Epithelien, durch deren Zellumwandlungen die colloide Substanz der Gallertkrebse zu Stande kommt. Diese Zellveränderungen haben wenigstens mit einem Theile derjenigen Epitheldegenerationen grosse Aehnlichkeit, welche bei der Bildung von Pseudomucin in den Ovariencysten als ätiologisch beschuldigt werden mussten, z. B. mit jenen Zellveränderungen, wie sie in Fall Friedländer (s. Zeichnung 4) gefunden worden sind.

Ich glaube daher auf Grund sowohl meiner chemischen, als meiner histologischen Untersuchungen zu dem Aussprüche berechtigt zu sein, dass *das Pseudomucin nicht als ein chemisch einheitlicher Körper aufzufassen ist, sondern dass es mehrere Pseudomucine giebt, d. h. mehrere mucinähnliche Körper, welchen gleich dem Mucin die Eigenschaft eigenthümlich ist, beim Kochen mit Säuren Zucker abzuspalten, welche sich aber durch ihr Verhalten gegen Essigsäure von dem Mucin unterscheiden.*

Die häufigste Form des Pseudomucins ist das zähflüssige Pseudomucin der typischen glandulären proliferirenden Ovarialkystome, das Pseudomucin α. Dasselbe ist besonders von Hammarsten genau durchforscht.

Ausserdem erscheint das Pseudomucin in der Form eines festen colloiden Körpers als Pseudomucin β. Es ist in dieser Form nahe verwandt mit dem Colloid der Carcinome solcher Organe, welche mit einem cylindrischen Schleimhautepithel ausgekleidet sind.

Endlich giebt es ein nicht quellbares, vielmehr zu einer wässerigen Flüssigkeit leicht lösliches Pseudomucin γ, welches bisher nur

in einer gewissen Klasse von Ovariengeschwülsten beobachtet worden ist.

Was die Entstehung der Pseudomucine anlangt, so ist bisher nur die des Pseudomucins α genauer bekannt. Dieses Pseudomucin ist das Erzeugniss einer wahren Zellsecretion, welche unter charakteristischen, stets in derselben Weise wiederkehrenden Erscheinungen an der Zelle vor sich geht und in regelmässiger Weise bei den typischen glandulären proliferirenden Ovarialkystomen zu beobachten ist. In ähnlicher Art bildet sich zuweilen ein wahrscheinlich mit dem Pseudomucin α identisches Pseudomucin in den Flimmerpapillärkystomen des Ovarium, hier jedoch nur in beschränkter Ausdehnung, gewissermaassen als rudimentärer Vorgang.

In Bezug auf die beiden anderen Pseudomucine sind die vorliegenden Beobachtungen noch unvollkommen. Auf der einen Seite liess sich ein Pseudomucin als Pseudomucin β innerhalb einer Geschwulst charakterisiren, ohne dass seine Entstehung durch Untersuchung der Cystenwand aufgeklärt werden konnte. Auf der anderen Seite wurden in den Zellen selbst in einer Reihe von Fällen (in einem Falle von papillärem Kystom des Ovarium und in einem Falle von Parovarialcyste) charakteristische Veränderungen gefunden, welche auf ein Pseudomucin zurückgeführt werden mussten, ohne dass dieses Pseudomucin im Cysteninhalt als ein vom Pseudomucin α verschiedenes zu charakterisiren gewesen wäre.

Das Pseudomucin γ fand sich in einem Kystom, dessen Epithelien eine grosse Neigung zum Zerfall zeigten.

Wir kommen nunmehr zu dem praktischen Nutzen der vorstehend mitgetheilten Untersuchungen, zu der Frage nach der Verwerthbarkeit des Pseudomucins für die chemische Diagnostik der cystischen Unterleibsgeschwülste im allgemeinen. Nach dem, was wir über das Vorkommen des Pseudomucins im Körper oben erfahren haben, kann dasselbe nicht für die Diagnostik der Unterleibstumoren verwendet werden, sondern allenfalls nur dem pathologischen Anatomen im zweifelhaften Falle eine Beihülfe bei der Classificirung der Geschwulst gewähren. Denn es findet sich nicht in allen cystischen Geschwülsten des Ovarium, und es kommt andererseits auch ausserhalb des Ovarium vor, z. B. im Ascites bei Leberkrebs. In dieser Beziehung hat man also mit Recht das „Paralbumin", als dessen wesentlichsten Bestandtheil wir das

Pseudomucin kennen gelernt haben, in den letzten Jahren mit Geringschätzung behandelt.

Allein, wenn auch demnach das Studium des Pseudomucins einen praktischen Nutzen nicht gewährt, so wird doch die Untersuchung cystischer, wie auch solider epithelialer Geschwülste auf Pseudomucin nach wie vor seinen Werth behalten, und zwar für die Erforschung der colloiden und mucinösen Substanzen, über deren Natur die Anschauungen bisher weder zur Einheit noch zur Klarheit gelangt sind.

Die vorstehende Arbeit habe ich in den Räumen des physiologischen Institutes zu Breslau angefertigt. Es gereicht mir zur besonderen Ehre, an dieser Stelle Herrn Geheimen Medicinalrath Professor Dr. Heidenhain für die liebenswürdige Bereitwilligkeit zu danken, mit welcher er mir seit zwei Jahren gestattet hat, in diesem seinem Institute arbeiten zu dürfen. Die chemischen Untersuchungen habe ich im chemischen Laboratorium dieses Institutes vorgenommen unter der speciellen Leitung des Herrn Privatdocenten Dr. Röhmann, welchem ich für die unermüdliche und uneigennützige Beihülfe und Förderung bei meiner Arbeit, sowie vor allem für die freundliche Anleitung zu den chemischen Untersuchungen selbst hiermit meinen herzlichsten Dank sage. Das der Arbeit zu Grunde liegende Material hat mir Herr Geheimer Medicinalrath Professor Dr. Fritsch aus der Breslauer Frauenklinik gütigst überlassen. Auch ihm sage ich an dieser Stelle meinen ergebensten Dank für das Wohlwollen, mit welchem er diese meine Untersuchungen gefördert hat.

Literatur-Verzeichniss.

1) Olof Hammarsten, Metalbumin und Paralbumin. Ein Beitrag zur Chemie der Kystomflüssigkeiten. Zeitschrift für physiolog. Chemie 1882, Bd. VI, S. 194 u. ff.

2) Olshausen, Die Krankheiten der Ovarien. Deutsche Chirurgie. Stuttgart 1886.

3) Olof Hammarsten, Upsala läkareförenings förhandlg., XVI (1881), referirt in Maly's Jahresberichten über die Fortschritte der Chemie, Bd. XI, S. 14.

4) H. P. Ørum, Kemiske Studier over Ovariecyste vaedsker. Kjøbenhavn 1884.

5) Scherer, Verhandlungen der physikal.-medicin. Gesellschaft in Würzburg II (1852), S. 214 und S. 278.

6) E. Eichwald jun., Die Colloidentartung der Eierstöcke. Würzburger medicin. Zeitschrift 1864, Bd. V, S. 270 u. ff.

7) Scherer, Sitzungsberichte der physikalisch-medicinischen Gesellschaft in Würzburg 1864—1865; Würzburger medicin. Zeitschrift 1866, Bd. VII.

8) Hoppe-Seyler, Handbuch der physiologisch- und pathologisch-chemischen Analyse. 3. Aufl. 1870.

9) Płosz, Medicinisch-chemische Untersuchungen von Hoppe-Seyler, Heft 4, S. 517. 1871.

10) Obolensky, Ueber das Paralbumin, S. 346. Pflüger's Archiv f. d. gesammte Physiologie, Bd. IV.

11) Landwehr, Ueber Mucin, Metalbumin und Paralbumin und 12) Ein neues Kohlehydrat (thierisches Gummi) im menschlichen Körper. Zeitschrift für physiolog. Chemie, Bd. VIII.

13) Hammarsten, Studien über Mucin und mucinähnliche Substanzen. Pflüger's Archiv 1885, Bd. XXXVI.

14) und 15) Landwehr, Ueber die Bedeutung des thierischen Gummi's. Archiv für Physiologie 1886, Bd. XXXIX, und ebendas. 1887, Bd. XL.

16) Westphalen, Beiträge zur Lehre von der Probepunction. Archiv für Gynäkologie 1875, Bd. VIII, S. 72 u. ff.

17) Huppert, Ueber den Nachweis des Paralbumins. Prager medicinische Wochenschrift 1876, Nr. 17.

18) Gönner, Zeitschrift für Geburtshülfe und Gynäkologie, Bd. X, S. 103 u. ff.

19) Salkowski, Zeitschrift für physiolog. Chemie, Bd. VII, S. 118 u. ff.

20) Waldeyer, Eierstock und Ei, S. 39. Leipzig 1870.

21) Waldeyer, Die epithelialen Eierstocksgeschwülste, insbesondere die Kystome. Archiv für Gynäkologie, Bd. I, S. 252 u. ff.

22) Méhu, Archives générales de médecine 1869, Vol. II (VIe série, T. 14), citirt nach Hammarsten, Zeitschrift für phys. Chemie, Bd. VI, S. 197.

23) Spiegelberg, Sammlung klinischer Vorträge von Volkmann, Nr. 55.

24) Boedecker, Zeitschrift für rationelle Medicin 1859, 3. Reihe VII, S. 149 und Virchow's Archiv, Bd. VI, S. 523.

25) Biermer, Die Lehre vom Auswurfe, S. 66. 1855.

26) Liebermann, Archiv für experimentelle Pathologie und Pharmacie 1875, Bd. III, S. 436.

27) Hilger, Annalen der Chemie und Pharmacie 1871, S. 338.

28) Gusserow, Archiv für Gynäkologie 1876, Bd. IX, S. 484.

29) Leube, Chemisches Centralblatt 1879, S. 239.

30) Masing, Deutsches Archiv für klinische Medicin, Bd. IV, S. 236.

31) Obolensky, Archiv für die gesammte Physiologie, Bd. IV, S. 349.

32) Schetelig, Archiv für Gynäkologie 1876, Bd. IX, S. 152.

33) Loebisch, Zeitschrift für phys. Chemie, Bd. X, Hft. 1, S. 40 u. ff.

34) Hoppe-Seyler, Handbuch der physiologisch- und pathologisch-chemischen Analyse, 5. Aufl., S. 258.

35) Kjeldahl, Zeitschrift für analytische Chemie von Fresenius, 1883, Hft. 3.

36) Petri und Lehmann, Die Bestimmung des Gesammtstickstoffes im Harn. Zeitschrift für physiologische Chemie, Bd. VIII.

37) Garrigues, The americ. journ. of obstetr. 1882, S. 9, citirt nach Ørum (siehe oben Nr. 4).

38) Virchow, Das Eierstockscolloid. Verhandlungen der Gesellschaft für Geburtshülfe in Berlin 1848, Bd. III.

39) Netzel, Centralblatt für Gynäkologie 1883, Nr. 6 und 1884, Nr. 6.

40) Runge, Petersburger medicinische Wochenschrift 1885, Nr. 51.

41) Korn, Centralblatt für Gynäkologie, Nr. 52.

42) Negri, Centralblatt für Gynäkologie, Nr. 31.

43) Netzel, Centralblatt für Gynäkologie, Nr. 35.

44) Schlegtendahl, Berliner klinische Wochenschrift 1886, Nr. 2 u. 3.

45) Geyl, Archiv für Gynäkologie 1887, Bd. XXXI

46) Runge, Centralblatt für Gynäkologie 1887, Nr. 15.

47) Macdonald, Referat im Centralblatt für Gynäkologie 1886, S. 351.

48) Donat, Archiv für Gynäkologie, Bd. XXVI, Hft. 3.

49) v. Swieçicki, Centralblatt für Gynäkologie 1885, Nr. 44.

50) Olshausen, Zeitschrift für Geburtshülfe und Gynäkologie, Bd. IX, Hft. 1.

51) Werth, Pseudomyxoma peritonei. Archiv für Gynäkologie, Bd. XXIV, Hft. 1.

52) Meyer, Charité-Annalen 1882, Bd. VII, S. 417.

53) Lebert, Beiträge zur Kenntniss des Gallertkrebses. Virchow's Archiv 1852, Bd. IV.

54) Gautier, Cazeneuve und Daremberg, Ueber Colloidin. Bulletin de la Société chim. de Paris, Bd. XXII, Nr. 3; nach Maly's Jahresbericht 1874, Bd. IV, S. 39.

55) D. v. Velits, Beiträge zur Histologie und Genese der Flimmerpapillärkystome u. s. w. Zeitschrift für Geburtshülfe und Gynäkologie, Bd. XVII, Hft. 2.

56) Bocquillon, Archives de Tocologie 1886, Février, p. 178.

57) Citirt nach Olshausen, Krankheiten der Ovarien, S. 63. 1886.

58) Böttcher, Beobachtungen über die Entwicklung multiloculärer Eierstockscysten. Virchow's Archiv 1870, Bd. XLIX, S. 298.

59) de Sinéty et Malassez, Sur la structure, l'origine et le développement des kystes de l'ovaire. Archives de physiologie 1881, Bd. VIII.

60) Virchow, Die Cellularpathologie u. s. w., Berlin 1871.

61) Virchow, Ueber ein eigenthümliches Verhalten albuminöser Flüssigkeiten bei Zusatz von Salzen. Virchow's Archiv 1854, Bd. VI.

*62) Bubnow, Beitrag zur Untersuchung der chemischen Bestandtheile der Schilddrüse u. s. w., Zeitschrift für physiologische Chemie, Bd. VIII.

63) Virchow, Onkologie, Bd. I. Deutsche Klinik 1859.

64) Spiegelberg, Ein Beitrag zur Anatomie und Pathologie der Eierstockcysten, Monatsschrift für Geburtskunde 1859, Bd. XIV, Hft. 2 u. 3.

65) Spiegelberg, Monatsschrift für Geburtskunde, Bd. XXXIV, S. 384 u. ff.

66) Spiegelberg, Archiv für Gynäkologie, Bd. III, S. 271 u. ff.

67) Lücke und Klebs, Beitrag zur Ovariotomie und zur Kenntniss der Ovarialgeschwülste, Virchow's Archiv 1867, Bd. XLI, S. 1 u. ff.

68) Hausamman, Ueber Retentionsgeschwülste schleimigen Inhaltes in den weiblichen Genitalien. Zürich 1876.

69) Marchand, Beiträge zur Kenntniss der Ovarientumoren. Habilitat.-Schrift. Halle 1879.

70) Flaischlen, Zur Lehre von der Entwicklung der papillären Kystome oder multiloculären Flimmerepithelkystome des Ovarium. Zeitschrift für Geburtshülfe und Gynäkologie 1881, Bd. VI, S. 231 u. ff.

71) Flaischlen, Zur Pathologie des Ovarium. Zeitschrift für Geburtshülfe und Gynäkologie 1882, Bd. VII, S. 434 u. ff.

72) Coblenz, Die papillären Adenokystomformen u. s. w. Zeitschrift für Geburtshülfe und Gynäkologie 1882, Bd. VII, S. 14 u. ff.

73) Coblenz, Das Ovarialpapillom u. s. w. Virchow's Archiv 1880, Bd. LXXXIV, S. 268 u. ff.

74) Fischel, Archiv für Gynäkologie, Bd. XV, S. 198.

75) Baumgarten, Virchow's Archiv 1884, Bd. XCVII, S. 1 u. ff.

76) Klebs, Handbuch der pathologischen Anatomie. Berlin 1873.

77) Klebs, Die krankhaften Störungen des Baues u. s. w., S. 103. Jena 1889.

78) Rindfleisch, Lehrbuch der pathologischen Gewebelehre, S. 591. Leipzig 1886.

79) Cornil et Ranvier, Manuel d'Histologie patholog. Paris 1884.

80) Birch-Hirschfeld, Lehrbuch der pathologischen Anatomie, Bd. I und II. Leipzig 1889.

81) Cohnheim, Allgemeine Pathologie, Bd. I. 1882.

82) Perls-Neelsen, Lehrbuch der allgemeinen Pathologie. Stuttgart 1886.

83) Ziegler, Lehrbuch der allgemeinen pathologischen Anatomie S. 73 u. ff. und S. 235 u. ff. 1885.

84) Recklinghausen, Handbuch der allgemeinen Pathologie u. s. w. 1883.

85) Marchand, Colloide in Eulenburg's Real-Encyclopädie der gesammten Heilkunde 1885.

86) Olshausen, Metastasenbildungen bei gutartigen Ovarialtumoren. Zeitschrift für Geburtshülfe und Gynäkologie 1884, Bd. XI.

87) Liszt, Becherzellen. Schulze's Archiv, Bd. XXVII.

88) Fritsch, Die Krankheiten der Frauen, 4. Aufl. Berlin 1889.

89) Hofmeier, Schröder's Handbuch der Krankheiten der weiblichen Geschlechtsorgane, 9. Aufl. Leipzig 1889.

90) Martin, Pathologie und Therapie der Frauenkrankheiten, 2. Aufl. Wien und Leipzig 1887.

91) Winckel, Lehrbuch der Frauenkrankheiten. Leipzig 1886.

92) C. v. Braun, Lehrbuch der gesammten Gynäkologie. Wien 1881.

Erklärung der Abbildungen.

Fig. 1—3. Das Epithel der typischen glandulären proliferirenden Ovarialkystome. Die verschiedenen Stadien der Pseudomucin-Bildung und -Ausscheidung (s. Text S. 75—77). Ein und derselben Geschwulst entstammend. Vergr.: Seibert, Oc. 0, Obj. VI.

Fig. 4. Das Epithel eines papillären Ovarialkystoms. Colloide (pseudomucinöse) Degeneration der Epithelien (s. Text S. 53 und 54 und S. 82). Vergr.: Zeiss, Oc. 4, Obj. D.

Fig. 5. Das Epithel einer Parovarialcyste. Eine Zelle ist colloid (pseudomucinös) degenerirt (s. Text S. 63 und 83). Vergr.: Seibert, Oc. 0, Obj. VI.

Thesen.

1. Paralbumin kommt im gesunden Ovarium nicht vor.
2. Die Ovulation ist zeitlich nicht an die Menstruation gebunden.

Opponenten:

Privatdocent Dr. med. **Röhmann** } Assistenten am physiologischen
Privatdocent Dr. med. **Hürthle** } Institute zu Breslau.

Fig. 1.

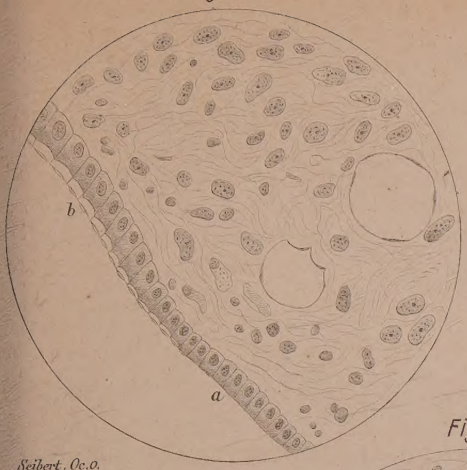

Seibert. Oc.0.
Ob.VI.

Fig. 2.

Seibert. Oc.0.
Ob.VI.

Fig. 3.

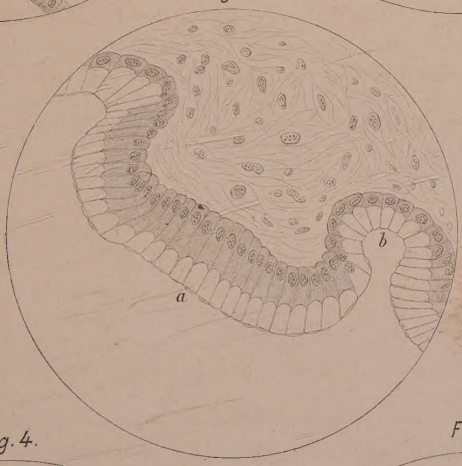

Seibert. Oc.0.
Ob.VI.

Fig. 4.

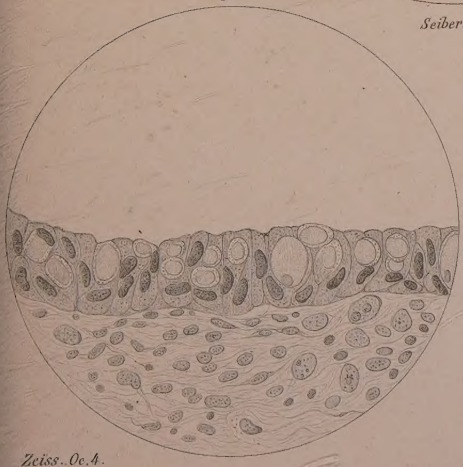

Zeiss. Oc.4.
Ob.D.

Fig. 5.

Seibert.

Lith. Anst. v. E. A. Funke.